Beiträge

zur

pathologischen Anatomie und Bakteriologie

der

eiterigen Keratitis des Menschen

von

Dr. **W. Uhthoff**
Professor

und

Dr. **Th. Axenfeld**
Privatdocent

(Aus der Universitäts-Augenklinik zu Marburg.)

Mit 4 Tafeln

LEIPZIG
VERLAG VON WILHELM ENGELMANN
1896.

Separat-Abdruck
aus v. Graefe's Archiv für Ophthalmologie,
XLII. Band, 1. Abth.

1849789

Inhalts-Verzeichniss.

	Seite
Einleitung	1
I. Theil. Pathologische Anatomie	3—50
1. Mittheilung der Krankheitsfälle nebst Sectionsbefund	6—39
A) Fälle von eigentlichem Ulcus corneae serpens	6—23
B) Fälle von Keratomalacie resp. nicht serpiginöser nekrotischer Hornhautverschwärung	23—33
C) Fälle von Panophthalmie im Anschluss an alte septische Hornhautprocesse. Pneumocokken	33—39
2. Epikrise	39—50
Verhalten der Membrana Descemetii, des Endothels, des Hornhautparenchyms, der Bowman'schen Membran, des Hornhautepithels, des Hypopyons, der Panophthalmie.	
II. Theil. Bakteriologie	50—120
1. Mittheilung der Krankheitsfälle	57—78
A) Fälle von Ulcus corneae serpens (Pneumocokkeninfection)	57—72
B) Fälle von nicht serpiginöser Hypopyonkeratitis	72—78
2. Epikrise	78—87
3. Genauere Mittheilungen über die in unsern Fällen gefundenen Mikroorganismen, speciell über den Fraenkel-Weichselbaum'schen Diplococcus	87—99
4. Versuch einer Erklärung der klinischen Erscheinungen des Ulcus corneae serpens beim Menschen	99—103

Seite

5. Das Untersuchungsresultat über die anatomischen Veränderungen der durch Pneumocokken hervorgebrachten Impfkeratitis beim Kaninchen . . . . . 103—109
6. Die Herkunft der pathogenen Mikroorganismen bei eiteriger Keratitis des Menschen speciell beim Ulcus corneae serpens 109—113
7. Keratomykosis aspergillina durch Hineinwerfen von Erde. Bild einer atypischen Hypopyonkeratitis. Aspergillus fumigatus. 114—118

Schlussbemerkungen . . . . . 119—120

Literaturverzeichniss und Erklärung der Tafeln . . 120—130

Einleitung.

Es liegt nicht in unserer Absicht, in der vorliegenden Arbeit die Frage von dem Entzündungsprocess der Hornhaut im Allgemeinen, besonders auch in Betreff der Impfkeratitis zu behandeln, als vielmehr einen Beitrag zu liefern speciell zur pathologischen Anatomie und Bakteriologie der eitrigen Keratitis des Menschen. Wir glauben, dass gerade in dieser Hinsicht noch bedeutende Lücken bestehen und zur Ausfüllung derselben beizutragen ist in erster Linie der Zweck vorliegender Untersuchungen. Es hat natürlich auch das Thierexperiment in ausgedehntem Maasse für die Klärung der einschlägigen Fragen mit herangezogen werden müssen, und wir werden, so weit es nothwendig, auch etwas eingehender über dasselbe zu berichten haben, jedoch immer in erster Linie nur mit Rücksicht auf die beim Menschen zur Beobachtung gekommenen Fälle von eiteriger Keratitis. Wir wollen dementsprechend auch nicht referirender Weise auf die sehr ausgedehnte Literatur über den Entzündungsprocess der Hornhaut im

Allgemeinen eingehen, zumal durch das Erscheinen der umfassenden und ausgezeichneten Leber'schen Monographie („Die Entstehung der Entzündung u. s. w." 1891) ein Fundament geschaffen worden ist, von welchem aus die Discussion über diese Fragen fortgesetzt werden kann und auch thatsächlich schon in lebhafter Weise fortgesetzt worden ist, besonders durch Grawitz und seine Schüler. Im Uebrigen enthält das Leber'sche Werk mit seltener Vollständigkeit und in gründlicher kritischer Sichtung das bis dahin auf diesem Gebiete Mitgetheilte. Wir werden Gelegenheit haben, auf eine Reihe von Fragen im Verlaufe unserer Arbeit noch näher einzugehen.

Unsere Untersuchungen nun erstrecken sich auf die letzten 4 Jahre, während welcher Zeitdauer wir continuirlich das vorkommende Material von eiteriger Keratitis beim Menschen gesammelt und genau untersucht haben, besonders mit Rücksicht auf die pathologische Anatomie und die Bakteriologie, und dementsprechend erscheint es uns zweckmässig die folgende Arbeit auch in 2 Abschnitte: I. einen pathologisch-anatomischen und II. einen bakteriologischen zu gliedern. Nur kurze referirende historische Notizen sollen jedem der beiden Theile vorangeschickt werden.

I. Theil. Pathologische Anatomie.

Nachdem mit dem Beginn der 70er Jahre die Discussion über die Beziehungen der Mikroorganismen zur eiterigen Impfkeratitis beim Thiere eröffnet und fortgeführt worden war (v. Recklinghausen und Nassiloff, Eberth, Ortmann, Dolschenkow, Orth, Leber, Stromeyer, Frisch, Wolf u. A.), scheint Horner („Keratitis mycotica" Heidelb. ophthalm. Gesellschaft 1875, Zehend. Klin. Mon.-Bl., p. 442) der erste gewesen zu sein, der einen Fall von eiteriger Keratitis beim Menschen in Folge von lethal verlaufendem Erysipelas genauer anatomisch untersuchte; es handelte sich um ein grosses, von der untern Hornhauthälfte ausgehendes und rapide sich verbreitendes Geschwür. 1877 folgte von demselben Autor die anatomische Untersuchung und Beschreibung von marantischen Lidspaltengeschwüren der Hornhäute bei einem Kinde.

Ein eigentliches Ulcus corneae serpens wurde 1887 von Verdese („Contribution à l'anatomie de l'ulcus serpens de la cornée". Arch. d'ophthalmol. T VII, No. 6, Nov., Dec.), wie dieser auch selbst hervorhebt, zum ersten Mal anatomisch untersucht, jedoch fehlt in diesem Fall eine genauere Angabe über den klinischen Befund intra vitam. Besonders hervorzuheben ist in dieser Beschreibung die angeblich gefundene Perforation der Membrana Descemetii an der Hinterfläche des Geschwürs, jedoch ohne dass etwa eine Perforation der Cornea in ganzer Dicke vorhanden gewesen wäre.

Des Weitern liegen anatomische Untersuchungen über die Hypopyon-Keratitis des Menschen, je 1 Fall, von Leber (l. c.), Wagenmann („Anatomische Untersuchungen über einseitige Retinitis haemorrhagica mit Secundärglaukom nebst Mittheilungen über die dabei beobachtete Hypopyonkeratitis", v. Graefe's Arch. f. Ophthalm. XXXVIII. 3., 1892), Marple (Arch. of ophthalmologie XXII. 4, 1894) und Fuchs (Lehrbuch der Augenheilkunde 1894) vor. Und in allerjüngster Zeit ist noch ein einschlägiger Fall von Nuël („Description anatomique d'un oeil atteint d'ulcère cornéen avec hypopyon". Arch. d'ophthalmol. T XV, No. 6, Juin 1895) sehr ausführlich mitgetheilt worden. Von den pathologisch-anatomischen Atlanten des Auges bringen die von H. Pagenstecher und Genth 1875, sowie der von Wedl und Bock 1886, Abbildungen von je einem Fall von eiteriger Keratitis, 1mal nach Verletzung, 1mal von sogen. „Diphtherie" der Cornea, jedoch fehlen hier die genauern klinischen Angaben.

Hieran schliessen sich die pathologisch-anatomischen Untersuchungen über Keratomalacie bei Xerophthalmus von verschiedenen Autoren: Leber „Ueber die Xerosis der Bindehaut und die infantile Hornhautverschwärung nebst Bemerkungen über die Entstehung des Xerophthalmus". v. Graefe's Arch. f. Ophthalm. XXIX. 3, p. 225, Braunschweig, „Zur Kenntniss der infantilen Xerosis conjunctivae", Fortschr. d. Medic. 1890, p. 889 und Haab (Patholog. Anatomie d. Auges, 1892). Und reihen wir hieran noch die Befunde von Dinkler, 2 Fälle von ulcus perforans corneae nach Conjunctival-Tripper (Trippercokken im Gewebe), v. Graefe's Arch. f. Ophthalm. XXXIV. 3, 1888, sowie die Untersuchungen von E. Treacher Collins (Ophthalmic review, Aug. 1893) „Observations on ring infiltration of the cornea", und den Fall von anatomischer Untersuchung einer Keratitis neuroparalytica von de Schweinitz (Arch. f. Augenheilkunde Bd. XXV, 1892, p. 152), so dürfte damit ungefähr der bisherige Stand von der pathologischen Anatomie der eiterigen Keratitis des Menschen gekennzeichnet sein. Und jedenfalls ergiebt sich aus dem Angeführten, wie sparsam und lückenhaft das bisher vorliegende anatomische Material über die menschliche eiterige Keratitis noch ist. Wir werden Gelegenheit haben, später auf die Einzelheiten der bisher vorliegenden Arbeiten noch theilweise zurückzukommen.

Für die anatomische Untersuchung der eiterigen Keratitis des Menschen wurden von uns im Ganzen 11 geeignete Objecte gewonnen, zum Theil auf dem Wege der Exenteration, zum Theil der Enucleation der betreffenden Bulbi und zum Theil bei der Autopsie von Patienten, welche bei bestehendem Augenleiden einem andern Krankheitsprocess erlagen. Wir haben an dieser Stelle des freundlichen Entgegenkommens des Herrn Prof. Marchand dankbarst zu gedenken, der uns nicht nur werthvolles Material überliess, sondern uns auch jederzeit in liebenswürdigster Weise mit seinem bewährten Rath unterstützte. Ein interessanter Fall stammt noch aus früherer Zeit aus dem städtischen Krankenhaus Moabit (Berlin); wir verdanken denselben der Freundlichkeit des verstorbenen Directors dieses Hospitals, Herrn Prof. P. Guttmann.

Von diesem Material betreffen:

1. 5 Fälle das eigentliche Ulcus corneae serpens, natürlich in sehr vorgeschrittenen Stadien, so dass schliesslich zur Exenteratio oder Enucleatio bulbi geschritten werden musste.

2. 4 Fälle die Keratomalaeie resp. den nekrotischen ulcerösen Zerfall der Hornhäute, namentlich im Lidspaltentheil (3 Autopsieen, einmal Exenteration).

3. 2 Fälle von beginnender Panophthalmie nach schweren septischen Hornhautulcerationen (Enucleatio bulbi).

4. 1 Fall von Keratomycosis aspergillina (cf. II. Theil).

Es soll nun zunächst die Mittheilung der einzelnen Krankengeschichten nebst Sectionsbefund folgen und im Anschluss daran zusammenfassend die Besprechung der einzelnen wichtigen und interessanten Punkte im Zusammenhange mit den bisherigen Literaturangaben durchgeführt werden.

Da die Nomenclatur der verschiedenen Formen der Hypopyonkeratitis nicht überall dieselbe ist, so schicken wir eine kurze Begriffsdefinition voraus, wie wir sie unserer Eintheilung zu Grunde gelegt haben.

Wir verstehen im Anschluss an Saemisch, Schmidt-Rimpler u. A. unter Ulcus corneae serpens diejenige Form, bei der unter schneller Abstossung der zuerst erkrankten Theile, der Process hauptsächlich in der Fläche sich ausbreitet in Gestalt eines unterminirten, bogenförmigen, eiterig infiltrirten Randes am häufigsten nach Einer Richtung hin, während das zuerst erkrankte Terrain sehr häufig sich reinigt, mit Epithel überzieht und spiegelt. Eine Spontanperforation, wenn sie eintritt, erfolgt immer erst nach grosser Flächenausdehnung des Geschwürs.

Dem gegenüber stehen die Fälle von zwar auch oft progressiver, doch nicht oberflächlich serpiginöser Hypopyonkeratitis in dem eben geschilderten Sinne. Tiefe eiterige Infiltrate mit verschiedener Localisation, mit ulcerösem

und in die Tiefe greifendem Zerfall von krater- und muldenförmigem Aussehen, zu frühzeitiger Perforation neigend u. s. w. Eine besondere Unterart bilden die bei marantischen Individuen vorzüglich im Lidspaltentheil beginnenden Fälle von Hornhautvereiterungen, die wegen der rapiden Nekrose der Cornea in ihrer ganzen Dicke als Keratomalacie bezeichnet werden. (Die im Lidspaltentheil einsetzenden Fälle stellen die schwerste Form der Keratitis e lagophthalmo dar.) Zu der nicht serpiginösen Hypopyonkeratitis gehören auch die schweren Fälle von Keratitis neuroparalytica.

Den Begriff des Ulcus corneae rodens (Mooren) reserviren wir ausschliesslich für jene seltene, chronische, nicht eiterige, nie zur Perforation führende Form der Keratitis, bei der vom Rande her sich eine steile Rinne hufeisenförmig über die Hornhaut schiebt, während hinter ihr das Gewebe leukomatös vernarbt. Vom Ulcus rodens ist deshalb in unserer Arbeit überhaupt nicht die Rede.

1. Mittheilung der Krankheitsfälle nebst Sectionsbefund.

A) Fälle von eigentlichem Ulcus corneae serpens.

Fall I.

Grosses Ulcus corneae serpens, Hypopyon, Dacryoblennorrhoe, Spaltung nach Saemisch, trotzdem progressiv. Narbe des Schnittes, Iridodialyse, Cataracta centrocapsularis anterior. Exenteration. Fränkel-Weichselbaum'sche Diplocokken, Virulenz derselben für Kaninchenhornhaut, ziemlich lange Uebertragbarkeit.

Steinbrecher J. Wiederhold tritt am 24. VII. 94 in die Klinik ein. 10 Tage vor der Aufnahme Verletzung der rechten Hornhaut durch Steinstückchen, an welche sich die Entzündung anschloss. Schon längere Zeit zuvor rechtsseitiges eiteriges Thränenleiden. Pat. sonst angeblich gesund, nur soll das linke Auge vor 16 Jahren auch eine Entzündung nach Verletzung überstanden haben.

Status praes. Im rechten Thränensack reichlich schlei-

mig eiteriges Secret. Das Centrum der Hornhaut ist eingenommen von einem grossen Ulcus corneae serpens mit einem intensiv gelb infiltrirtem progressivem Rande nach oben, grosses Hypopyon. Ausgesprochen iritische Erscheinungen, hintere Synechieen. Sofort Spaltung des Ulcus nach Saemisch und Entleerung des Hypopyon vorgenommen. Trotz Offenhalten der Durchschneidungsstelle maligner Verlauf, das Ulcus schreitet stetig vorwärts, das Hypopyon bildet sich von neuem. Nachmalige quere Durchschneidung, trotzdem Verschlechterung, so dass zuletzt fast die ganze Hornhaut in Mitleidenschaft gezogen und eiterig infiltrirt ist. Hierauf lässt die Intensität der Erscheinungen 4 Tage lang etwas nach, dann wiederum Hypopyon und frische eiterige Infiltration der noch übrigen schmalen Hornhautrandpartieen, Zunahme der entzündlichen Erscheinungen, cyclitische Schmerzhaftigkeit, Vorbuckelung der verdünnten Cornealpartieen im untern Abschnitt des Ulcus, ausgesprochene Vascularisation der frühern Durchschnittsstelle, so dass die Erscheinungen die Enucleation am 21. VIII. 94, also ca. 4 Wochen nach der Aufnahme nöthig machen. Bei der Operation berstet die im untern Theil der Cornea gelegene verdünnte Stelle.

Anatomische Untersuchung. Nach Härtung des Bulbus in Alkohol und Einbettung in Celloidin wird der erkrankte vordere Bulbusabschnitt in verticaler Richtung in Schnitte zerlegt und werden dieselben nach den verschiedenen Methoden gefärbt. Die Schnitte treffen somit die Perforationsstelle im untern Abschnitt, und die Narbe von der Spaltung her wird senkrecht getroffen. Ein Schnitt, der in dieser Weise senkrecht durch die Cornea hindurchführt ist in Figur 1 (Taf. I) abgebildet und bietet folgendes anatomisches Verhalten.

Die Conjunctiva bulbi, welche zu beiden Seiten des Limbus in einer Ausdehnung von ca. 3 mm auf dem Schnitt erhalten ist, zeigt namentlich in ihren unmittelbar episkleralen Partieen dichte Zellinfiltration, dieselbe erstreckt sich auch von hier aus direct in die oberflächlichen Randpartieen der Hornhaut hinein. Auf der untern Seite steht die Cornea noch in einem Randsaum von ca. 2 mm Breite, die Epitheldecke dieses Saumes ist continuirlich erhalten, die unter derselben liegenden obern Hornhautschichten zeigen dichte Rundzelleninfiltration.

Die intermediären Theile der Cornea sind ziemlich frei von entzündlicher Infiltration, bis dann an der hintern Fläche sich wieder eine ziemlich reichliche Anhäufung von Leukocyten findet. Dieselben liegen grösstentheils nach innen auf der Membr. Descem.,

zum Theil aber auch in den hintersten Hornhautpartheen vor der Membr. Descemetii angehäuft. Sehr ausgesprochen ist diese Infiltration im Balkenwerk des Fontana'schen Raumes und den angrenzenden Ciliarkörperpartheen. Nach oben von diesem noch stehen gebliebenen Cornealsaum findet sich sodann eine grosse Perforationsöffnung von ca. 1 mm Durchmesser, in welche sich die dialytische Iris mit ihren peripheren Theilen hineingelegt hat, letztere ist unmittelbar an ihrem Ciliaransatz abgerissen. Auch die Linse legt sich mit einer Ausbuchtung etwas in die Perforationsstelle hinein. Die Iris selbst ist stark entzündlich infiltrirt und mässig verdickt; auf derselben liegt eine dicke fibrinös zellige Exsudatschicht und nach vorn davon die völlig destruirten und ganz dichtzellig infiltrirten Hornhautpartheen, mit stark gefalteter Membr. Descem., welche nach dem Centrum zu ohne scharfe Abgrenzung in junges sehr zellreiches und zum Theil auch vascularisirtes Narbengewebe übergehen. Dieses central gelegene junge Narbengewebe füllt das ganze Pupillargebiet aus, und liegt der Linsenkapsel unmittelbar auf und steht ebenso mit den Pupillarrändern der Iris nach oben und unten in directer Verbindung. In dasselbe gehen von oben her die stark verdünnten und degenerirten Hornhautpartheen ohne scharfe Grenze über, jedoch lässt sich die stark gefaltete Membr. Descemet. noch tief in die Narbe hinein verfolgen.

Die obere Hälfte der Hornhaut ist erhalten, jedoch ist dieselbe auch hier nur in den peripheren Randtheilen noch von ziemlich normaler Dicke, im Uebrigen sehr erheblich verdünnt (0,3 mm Dicke) und ganz dichtzellig infiltrirt. Das Epithel ist auf der Oberfläche dieser zum Theil stark degenerirten und verdünnten oberen Cornealhälfte überall, wenn auch in verschiedener Dicke erhalten und erstreckt sich auch continuirlich über einen grossen Theil des centralen Narbengewebes hin.

Entsprechend der obern Hornhaut und Irishälfte ist die vordere Kammer noch erhalten, und die Hornhaut von der Membr. Descemet. continuirlich bedeckt, zum Theil auch noch mit deutlichem Endothel; starke Auflagerung von Leukocyten auf die Hinterfläche der Membr. Descemetii, zumal in den centralen Partheen, welche an die Narbe angrenzen, ebenso aber auch im peripheren Theil des Kammerwinkels, wo sowohl das Balkenwerk des Fontana'schen Raumes, als auch die angrenzenden Theile des Ciliarkörpers starke Zellinfiltration zeigen. Die weiter zurückgelegenen Partheen des Corpus ciliare und der Chorioidea sind im Wesentlichen normal, während die Iris selbst auch hier

ziemlich ausgesprochene entzündliche Veränderungen zeigt und in ihren Sphinkter-Theilen fest mit der centralen Narbe verwachsen ist.

Am vorderen Pol der Linse, entsprechend der centralen adhärenten Narbe zeigt sich eine Verdickung des vorderen Kapselepithels an einer Stelle zu einem längern und in die Linse hineinragenden Epithelzapfen auswachsend (Cataracta centrocapsularis anterior).

Ein verticaler Schnitt durch excentrische Parthieen der erkrankten Hornhaut, zeigt das anatomische Verhalten der Narbe, wie sie sich ca. 2—3 Wochen nach einer Saemisch'schen Spaltung gebildet hat.

Das Epithel ist hier in ganzer Ausdehnung an der Oberfläche erhalten, in der Limbus-Gegend zum Theil verdickt. In der Mitte zeigt sich eine frische Hornhautnarbe durch die ganze Dicke der Cornea. Diese Narbe ist auf der Innenseite direct mit der Iris-Oberfläche verwachsen (vordere Synechie), das junge Narbengewebe ist dicht mit Rundzellen durchsetzt. Von der Cornea her reicht ein Epithelzapfen tief in die Narbe hinein. Auf anderen Schnitten geht dieser Epithelzapfen durch die ganze Dicke der Hornhaut. Die Membrana Descemet. ist an der Stelle durchbrochen, während sie sonst an der Hinterfläche der Hornhaut sich erhalten zeigt und zum Theil auch noch ihren Endothel-Belag aufweist.

Die Substanz der Cornea erscheint gelockert und die Lamellen vielfach aus einander gedrängt. Reichliche Zellinfiltration der Cornea vom Limbus her, in directem Anschluss an die entzündliche Infiltration der benachbarten Conjunctiva und des episcleralen Gewebes. Die Zellanhäufung ist in der Cornea besonders stark in den oberflächlichen und mittleren Parthieen, nach der central gelegenen Narbe hin ausserordentlich an Intensität zunehmend. In den mittleren Cornealagen ist es an einer Stelle zu einer förmlichen Abscessbildung gekommen. Die hinteren Schichten der Cornea sind weniger von der Infiltration betroffen, nur in der Nähe der Narbe nach beiden Seiten hin, zeigt sich eine starke entzündliche Infiltration auch der hintersten Cornealparthieen.

Die Iris, der vordere Kammerwinkel und der vordere Theil des Ciliarkörpers, zeigen sich auch hier stark an den entzündlichen Erscheinungen betheiligt.

Bakteriologische Untersuchung. Nach der zweiten Spaltung des Ulcus serpens (4 Tage nach der ersten), werden aus dem entleerten Hypopyon auf den verschiedenen Nährböden Culturen angelegt. Es wachsen auf denselben reichliche Rein-

eulturen in Form von kleinen glasigen, flachen Colonieen, welche aus Fränkel-Weichselbaum'schen Diplocokken zum Theil in kurzen Ketten und untermischt mit Involutionsformen verschiedenen Grades bestehen. Durchschnittliche Länge der Doppelform (exclusive Kapsel) 1,25—2,4, Breite 0,5—0,75 μ. Vielfach etwas kürzere Stäbchen. Ebenso im Deckglas-Präparat zahlreiche, vielfach mit Kapseln umgebene Diplocokken nachweisbar. Auch auf Culturen, welche direct aus abgeschabten Geschwürspartikelchen angelegt sind, finden sich, wenn auch sparsam, Reincultureu von Diplocokken.

Mit einer 2 Tage alten Blutserum-Cultur, wird die reehte Hornhaut eines Kaninchens geimpft, es entwickelt sich eine starke Hypopyon-Keratitis, welche am fünften Tage perforirt. — Auf dem linken Auge desselben Kaninchens wird mit derselben Cultur, die scarrificirte Conjunctiva geimpft, worauf fast gar keine entzündliche Reaction erfolgt. Dieselben Mikroorganismen also, welche sich für die verletzte Hornhaut als sehr virulent erwiesen, zeigten für die scarrificirte Conjunctiva fast gar keine entzündungerregende Wirkung.

Die aus dem Hypopyon gewonnenen Pneumocokken-Culturen bleiben relativ lange übertragbar. Nach 10 Tagen waehsen sie noch auf Glycerin-Agar, und besitzen für die Kaninchen-Hornhaut eine allerdings sehr abgeschwächte Virulenz, der ersten Impfung mit der frisehen Cultur gegenüber. Nach Wochen giebt eine Uebertragung von der ersten Cultur aus auf frische Nährböden kein positives Resultat mehr.

Auch die Untersuchung des Thränensaek-Secretes ergiebt Fränkel-Weichselbaum'sche Diplocokken sowohl im Deckglas-Präparat, als auf den Culturen. Dieselben besitzen für die geimpfte Kaninchen-Hornhaut ebenfalls eine erhebliche Virulenz und führen zu Hypopyon-Keratitis.

Auf den Hornhautschnitt-Präparaten von dem Patienten Wiederhold, gelang es ganz vereinzelt durch Weigert'sche Färbung Mikroorganismen in der Tiefe der Hornhaut naehzuweisen, und zwar vorwiegend Involutionsformen, während die Löffler'sche Methylenblau-Methode versagte. Die Enucleation geschah aber erheblich später als die bakteriologische Untersuchung des noch floriden Geschwürs, als Letzteres bereits grösstentheils vernarbt war.

Fall II.

Ulcus corneae serpens perforatum. Grosses fibrinös-eiteriges Exsudat in der Perforationsstelle.

Hypopyon enthält Diplocokken d. h. nach der Perforation. Diplocokken im Hornhautgewebe, Phagocytose. Die Diplocokken allgemein und local virulent beim Kaninchen und Meerschwein. Fig. 2. Exenteratio bulbi.

Frau Wilhelmine Ludwig, 52 Jahr alt, aus Treysa. Das rechte Auge thränt seit ca. 1 Jahr, jedoch ist zur Zeit kein deutliches Thränenleiden nachweisbar. Die Hornhautentzündung soll erst seit 4 Tagen entstanden sein und plötzlich unter heftigem Drücken und Stechen begonnen haben. Diese Zeitangabe der Patientin muss jedoch mit Sicherheit auf die Perforation bezogen werden, während der Hornhautprocess schon früher begonnen hat.

Status praes. Sehr schwächliche blasse Frau, aber ohne sonstige Allgemeinerscheinungen. Die rechte Cornea ist bis auf einen sichelförmigen, oben innen gelegenen Rest total eiterig zerfallen. Die Ränder des in der Mitte in einer Ausdehnung von ca. 1,5 mm perforirten Ulcus sind intensiv gelb infiltrirt, vordere Kammer aufgehoben, im Geschwürsgrund liegt die Membrana Descemetii vor, Keratocele. Sehr starke Injection, beginnende Chemosis. Aus der Perforationsstelle lässt sich eine grosse zähe eitrig fibrinöse Flocke ziehen, die unten der Hinterfläche der Cornea anlag. — Am folgenden Tage 7. VIII 94. Die Hornhaut auch oben innen eitrig infiltrirt, und central wieder frische gelbliche Massen. Der Process schreitet weiter vor, nach 2 Tagen die ganze Cornea eiterig infiltrirt, wachsende Chemosis der Conjunctiva bulbi; es wird jetzt die Abtragung des vordern Bulbus-Abschnittes mit Exenteration des Bulbus vorgenommen. Hierbei zeigt sich der Glaskörper bereits gelblich trübe.

Anatomische Untersuchung. Härtung in Alkohol. Die Cornea und die angrenzenden Skleratheile werden nach Einbettung in Celloidin in horizontaler Richtung geschnitten, die Schnitte werden mit Pierocarmin, Haematoxylin sowie nach Weigert auf Fibrin und Cokken gefärbt.

Fig. 2 Taf. I stellt einen Durchschnitt quer durch die destruirte Cornea dar. Fast die ganze Hornhaut ist in ein grosses Ulcus verwandelt von 1,8 mm Durchmesser. Von den vordern Lamellen der Hornhaut stehen nur noch die Randtheile in einer Ausdehnung von ca. 8 mm. Die tiefern Schichten der Hornhaut sind noch nicht so weit ulcerös zerfallen und ragen von jeder Seite ca. 2 mm weiter zum Centrum vor. Ihre

Lamellen sind jedoch centralwärts mächtig zellig infiltrirt, pinselförmig auseinander gedrängt und in der Nähe des Ulcus völlig eiterig zerfallen. Der Zwischenraum zwischen den beiden Rändern der grossen Perforationsstelle ist völlig ausgefüllt durch ein grosses pfropfartiges fibrinös eiteriges Exsudat, welches sich gleichsam manschettenknopfartig an der Oberfläche ausdehnt und dieselbe überragt, der Durchmesser desselben beträgt in seinen hintern Theilen ca. 3 mm, in den vordern oberflächlichen Partheien ca. 7 mm. Die äussern ca. 1 mm dicken Lagen dieses knopfartigen Exsudates bestehen aus Fibrin und enthalten nur sparsam zellige Elemente (Fibrinfärbung s. Zeichnung Fig. 2 Taf. I), auch die centralen tiefer gelegenen Theile des Pfropfes haben eine analoge Beschaffenheit, sind aber schon dichter zellig infiltrirt, während nach den tiefern Geschwürsrändern hin die entzündliche Infiltration des Pfropfes immer dichter wird und allmählich in die dicht infiltrirten und in eiteriger Schmelzung begriffenen Wundränder übergeht.

Die Membrana Descemetii ist in den seitlichen Theilen der Cornea erhalten, zum Theil auch noch mit Endothel bedeckt. Der Perforationsstelle entsprechend ist die Membr. Descemetii defect, in den nächsten angrenzenden Partheien liegt sie stark geschlängelt und zusammengerollt.

Auf einer Seite ist die Iris mit ihrem Pigmentblatt auf der Hinterfläche noch erhalten, jedoch ihr Stroma sehr stark entzündlich verändert und mit fibrinös eiterigem Exsudat infiltrirt, so dass die Iris als solche ihrer Structur nach kaum noch erkennbar ist. Dieselbe liegt der hintern Hornhautfläche fest an. Auf der entgegengesetzten Seite fehlt die Iris ganz und findet sich daselbst ein streifenförmiges dickes fibrinös eiteriges Exsudat, welches der Hornhaut direct anliegt und in den an die Membrana Descemetii angrenzenden Schichten dicht mit Zellen durchsetzt ist.

Die Linsenkapsel ist sackartig zusammengefaltet mit spärlichem Inhalt (Cataracta secundaria), nach vorn mit der fibrinös eiterigen Exsudatschicht an der Hinterfläche der Cornea fest verklebt.

Durchschnitte durch andere Theile des Geschwürs zeigen ähnliche anatomische Verhältnisse.

Bakteriologischer Befund.

Zunächst zeigt die mikroskopische Untersuchung eines zähen Hypopyons aus der vordern Kammer nach früherer Perforation schon im Deckglas-Präparat zahlreiche kleine kapselumgebene

Diplocokken. Das Culturverfahren auf Glycerin-Agar ergiebt fast nur Reinculturen von Fraenkel-Weichselbaum'schen Pneumocokken, die mikroskopisch aus Doppelcokken zum Theil zu kurzen Ketten gruppirt bestehen. Länge der Doppelform 1,25 — 2 μ, Breite 0,5 — 1 μ. Schon am zweiten Tage sind die Pneumocokken-Culturen auf den Original-Röhrchen zu einem fast völlig unsichtbaren glasigen Belag confluirt.

Auch bei der Exenteration am 9. VIII 94 werden von der geschwürig zerfallenen Cornea wieder Culturen und Deckglas-Präparate angelegt, welche wiederum das Vorhandensein der Diplocokken ergeben. Eine Bouillon-Aufschwemmung dieser Culturen wird am folgenden Tage einem Kaninchen unter die Bauchhaut injicirt, es entsteht unter Fieber ein grösserer subcutaner Abscess und am 4. Tag nach der Impfung stirbt das Thier. Aus dem Blut des Thieres lassen sich wieder die Diplocokken cultiviren, die abermals in einer Bouillon-Aufschwemmung einem Meerschweinchen unter die Bauchhaut injicirt werden. Tod desselben nach 4 Tagen, nachdem sich auch hier ein Abscess entwickelt hat. Sowohl aus dem Abscesseiter als aus dem Blut wiederum Cultivirung von glasigen typischen Tröpfchenculturen von Diplococcus pneumoniae auf Glycerin-Agar, in denselben schon vielfach Involutionsformen wahrnehmbar (kurze dicke Ketten mit zum Theil plattgedrückten Gliedern, einzelne grosse gequollene Formen u. s. w.) Bemerkenswerth ist noch, dass die vom Kaninchen gewonnenen Diplocokken-Culturen zum Theil längere Zeit übertragbar bleiben, so lieferte z. B. die Uebertragung einer 3 Wochen alten Cultur auf Glycerin-Agar noch ein positives Resultat.

Mit diesen 1 Tag alten Culturen sodann bei einem Kaninchen rechts Impfung einer Cornealtasche, es erfolgt hierauf eine erhebliche entzündliche Reaction, eiterige Infiltration der Impfstelle mit Hypopyon. Während ihrer Rückbildung zeigten sich interstitielle bogenförmig angeordnete gelbe Infiltrate, die im Hornhautparenchym nahe der Peripherie unter dem intacten Hornhautepithel lagen. Das Auge wird am 8. Tage enucleirt und anatomisch untersucht (s. später). Gleichzeitig mit der Impfung der rechten Hornhaut wurde auch in den linken intacten Conjunctivalsack von derselben 1 tägigen Diplocokken-Cultur hineingebracht, es erfolgten hierauf keine pathologischen Veränderungen.

Auch auf den Schnittpräparaten von der Hornhaut der Patientin, lassen sich in der eiterig infiltrirten Hornhautsubstanz zwischen den aufgeblätterten Lamellen reichlich Diplocokken nach-

weisen. Dieselben schieben sich vielfach als Zoogloea-Züge hauptsächlich von der Perforationsstelle aus in die Hornhautsubstanz hinein, ohne dass in ihrer Umgebung besondere Nekrose sich zeigte. Die Diplocokken liegen oft auch in Gruppen und einzeln innerhalb der Leukocyten und zwar finden sich derartige mit Cokken gefüllte Leukocyten bis zur äussern Peripherie des Hornhautrandes, es besteht also eine sehr reichliche und ausgedehnte Phagocytose. Nach der Peripherie hin, also in dem am wenigsten destruirten Theilen der Cornea liegen die Diplocokken meistens intracellulär. Daneben finden sich vereinzelte kurze Ketten, deren Glieder aus Doppelcokken bestehen, zum Theil auch eine ausgesprochen längliche Gestalt haben. Nach Gram sind dieselben gut färbbar.

Fall III.

Ulcus corneae serpens. Trotz querer Durchschneidung totale Vereiterung der Cornea. Panophthalmie. Exenteration. Fr.-W. Diplocokken, zwei Formen, eine länger dauernde und eine schnell vergängliche. Virulenz für Kaninchenhornhaut.

Krankengeschichte: Gronau, Katharina.

Seit 24. VIII. 92 ohne bekannte Veranlassung, ohne Thränenleiden l. typisches Ulcus corneae serpens, das trotz am 30. VIII. vorgenommener querer Durchschneidung zu totaler Hornhautnekrose führte.

Am 29. VIII. 92 Abimpfung vom progressiven Geschwürsrande:

Im Deckglaspräparat des Cornealeiters finden sich zahlreiche, längliche kapselumgebene Diplocokken, vielfach bacillär, hier und da mehrere von einem gemeinsamen hellen Hof umgeben.

Culturen auf Agar nur glashelle Tröpfchen, am 2. Tage der Mehrzahl nach zu einer unsichtbaren Haut zusammenfliessend, die mikroskopisch aus denselben Diplocokken, ebenfalls vielfach noch mit Kapsel bestehen; eine kleine Anzahl der Glascolonieen, im Uebrigen bezüglich Form und Wachsthum mit den schnell vergänglichen übereinstimmend, hält sich länger in Gestalt umschriebener kleiner Punkte, die am 19. IX., also nach 3 Wochen noch auf verflüssigte Gelatine übertragbar sind, allerdings ohne Virulenz. Färben sich alle nach Gram, geben einen Tag nach Anlage der ersten Cultur in der Hornhaut des Kaninchens eine Hypopyonkeratitis mittlerer Intensität, die ohne Per-

foration heilte. (Die Impfkeratitis glich nicht dem menschlichen Ulcus corneae serpens.) Die controlirende Abimpfung von der Kaninchencornea ergab in dem Infiltrat nur Reinculturen von Diplocokken. Wachsen alle nur bei Brüttemperatur.

P. verliess dann mit Phthisis anterior und noch bestehender eiteriger Infiltration am 2. X. 92 gegen ärztlichen Rath die Klinik, kam dann am 8. III. 93 mit Panophthalmie zurück: Cornea grösstentheils nekrotisch abgestossen, an ihrer Stelle zäher Eiter. Exenteration.

Von dem Panophthalmieeiter wurden Culturen angelegt, doch gingen dieselben nicht an. Dagegen haben sich mikroskopisch wieder nur ausschliesslich die Diplocokken gefunden.

Mikroskopische Untersuchung.

Vorne nur kleine Reste der Hornhautperipherie mit benachbarter Sklera, daran hängend Corp. ciliare mit Chorioidea. Letztere wie überhaupt alle Augenhäute höchstgradig entzündlich durchtränkt, eitrig infiltrirt, besonders in ihren inneren Schichten; die eiterigen Einlagerungen ragen vielfach heerdförmig hervor. Retina an der Pars ciliaris, die noch anhaftet, intensiv infiltrirt, weiter nach hinten hochgradig aufgelockert, zerfallend, blutig infarcirt, doch zwischen ihr und den dichten in der Mitte des Glaskörpers gelegenen Eitermassen eine zellarme, eiweiss- und fibrinreiche Schicht. Besonders vor der enorm geschwellten Papille ist die Auswanderung in den Glaskörper gering, die Fibrinanhäufung dagegen massenhaft. Die Haupteinwanderung geschieht von den vorderen Theilen der Retina und der Pars plana corp. cil., ferner von vascularisirten Schwarten aus, die an Stelle der Linse vorne die Ciliarfortsätze verbinden.

Im Glaskörper wechseln rein eiterige, zellige Massen mit zellärmeren, fibrinreichen unregelmässig ab, wodurch ein flockiges Aussehen der gefärbten Präparate entsteht. Im Allgemeinen werden diese Eitermassen von der mit dem Glaskörper abgehobenen Membr. limit. int. nach aussen umschlossen, zwischen der Membran und der Netzhaut liegt dann die geschilderte Fibrinschicht, die an nach Weigert's Fibrinmethode gefärbten Schnitten als ein ca. 3 mm breiter Mantel sich darstellt. Doch ist die Grenze nicht überall scharf.

Bakteriologisch ist von den Schnitten zu bemerken, dass in den Cornealresten und der Iris keine deutlichen Mikroorganismen, dagegen im Glaskörper zahlreiche kleine (Länge 1,5 μ, Breite 0,5 μ) längliche Diplocokken sich fanden, besonders an den zell-

ärmeren, fibrinreichen Stellen. Sie liegen hier zum Theil ziemlich dicht zusammen, bilden aber keine eigentliche Zoogloea. Phagocyten sind verschiedentlich zu finden, aber im ganzen doch spärlicher als in den andern Fällen.

Es ist bemerkenswerth, dass nach $^1/_2$ Jahr nach Beginn des Ulc. serp. durch die Pneumocokken Panophthalmie hervorgerufen wurde. Ferner sind bezüglich ihrer Lebensfähigkeit auch in diesem Falle, ebenso wie bei Fall XIII Heldmann zwei etwas von einander abweichende Varietäten der Diplocokken auf der Cultur gewachsen. Mikroskopisch bot sich das exquisite Bild der Glaskörperinfection von vorn, während Netzhaut und Aderhaut, von einer dichten Fibrinschwarte überlagert, nur secundär betheiligt sind.

Fall IV.

Verletzung. Ulcus corneae serpens mit rapider Ausbreitung. Exenteration. Cultur negativ. Scheinperforation der Membr. Desc., Taf. I, Fig. 3. Taf. II, Fig. 4 und 5.

Müller, Emanuel, 20 Jahre alt aus Rosenthal. Vor 2 Tagen Verletzung des bis dahin gesunden Auges durch Gegenfliegen eines Steinstücks. Seitdem steigende Schmerzen.

Stat. praes. r. normal, l. starke Chemose, beginnende Protrusion. Unten und aussen grosses Geschwür der Hornhaut mit höckrigem, verdünntem Grunde, der die in der vorderen Kammer gelegenen Eitermassen durchscheinen lässt, und breit infiltrirten, buchtigen, intensiv gelb eiterigen verdickten Rändern. Uebrige Cornea, besonders peripher intensiv graugelblich. Es besteht in dem erhaltenen Theile eine Art graugelber peripherer Ringinfiltration. Grosses Hypopyon, Iris verdeckt. Lichtschein noch erhalten, doch Projection unsicher. Keine Perforation sichtbar.

Am nächsten Tage Zunahme der Schmerzen und Protrusion. Exenteratio bulbi, zusammenhängende Abtragung des vordern Augenabschnittes mit der Linse, Umschneidung hinter dem Ciliarkörper. Es fällt dabei sehr auf, dass der Glaskörper trotz der äusseren Erscheinung der Panophthalmia incipiens nur in seinen vordersten Theilen etwas trübe erscheint. Chorioidea und Retina makroskopisch ebenfalls nicht erheblich verändert.

Anlage dreier Agarculturen. Doch ist vielleicht nur anhaftender Schleim übertragen. Negativ, ebenso wie alle Ver-

suche einer Cokkenfärbung. (Beides spricht nicht gegen die Anwesenheit von Mikroorganismen, besonders auch nicht von Pneumocokken, welche trotz sicherer Anwesenheit sich der Cultur wie Färbung entziehen können).

Mikroskopische Untersuchung.

Die Schnitte werden vertical angelegt.

Die Cornea (Taf. I, Fig. 3) zeigt eine grosse Ulceration von 5 mm Länge, vom oberen Rande 3—4, vom unteren 1—2 mm entfernt. Das Geschwür erscheint im Verhältniss zu seiner Grösse rel. flach, indem es etwa $^1/_3$ der Hornhautdicke einbegreift, ist ausserdem in seiner ganzen Ausdehnung annähernd gleich tief.

Am Rande des Geschwürs ist die Cornea stark verdickt, oben bis fast ums Doppelte des Normalen, und zwar dadurch, dass entsprechend der Tiefe des Geschwürs das oberste Drittel der Hornhautlamellen durch eine mächtige Rundzelleninfiltration eingenommen ist. Oben ist die Bowmann'sche Membran durch diese Infiltration emporgehoben, unterminirt, bis fast 2 mm. vom Geschwür entfernt. Es fehlt hier, soweit diese Randinfiltration reicht, das Epithel, die Membrana Bowm. liegt bloss. Im Bereich der Randinfiltration sind die Hornhautlamellen fast vollständig geschmolzen, sodass die Rundzellenmasse einem Abscesse gleicht, der in das Gewebe hineinreicht. Gegen die noch erhaltenen Lamellen grenzt sich diese Eitermasse zum Theil durch ein dichtes Filzwerk fibrinähnlicher Fasern ab, an andern Stellen gehen die Eiterzellen in die zwischen den benachbarten Lamellen gelegenen Zellzüge mehr allmählich über. Unten ist die Randinfiltration zwar ebenfalls sehr stark, doch ist über ihr auch die Membr. Bowm. bereits ausgedehnt abgestossen, nach aussen umgeschlagen, das Geschwür fällt hier weniger steil, mehr allmählich ab. Gegenüber dieser mächtigen Infiltration der Ränder tritt diejenige des Geschwürsgrundes und der übrigen Cornea erheblich zurück, obwohl auch sie noch beträchtlich ist. Während im Gebiet der Randinfiltration von den Lamellen fast nichts mehr zu sehen ist, sind dieselben sonst zwar auch etwas verwischt, aber doch noch deutlich, die zwischen ihnen gelegenen Rundzellen nehmen meist die gewöhnliche Form länglicher Züge an.

Der Geschwürsgrund ist von einer zellreichen Fibrinschwarte überzogen, unter derselben endigen die defecten Lamellen, doch ohne sich überall von ihr scharf abzugrenzen. Unmittelbar vor

der Membrana Descemetii zeigt sich noch eine stärkere Zellanhäufung.

Von beiden Hornhauträndern her ist eine reichliche Zelleinwanderung von den Gefässen her bis in das Ulcus und seine Ränder hinein zu verfolgen, und zwar in der ganzen Dicke der Hornhaut, besonders aber in den mittleren Schichten. Von oben her reicht ausserdem noch etwa 2 mm weit eine mehr oberflächliche, sehr dichte Randinfiltration in die Hornhaut hinein (entsprechend dem klinischen Bilde des peripheren Ringes); auch unten ist eine solche vorhanden, doch weniger deutlich.

Die Mehrzahl der Eiterzellen ist mehrkernig, im Gebiete des Geschwürs zeigen sie vielfachen Zerfall, man sieht hier massenhafte Kernfragmente. Hornhautkörperchen ebenfalls stark vermehrt, von verschiedenster Form; es giebt vielfach Zellen, die normalen Hornhautkörperchen ebenso fern der Form nach stehen, wie sie von den Leukocyten sich durch ihren blasseren Kern unterscheiden. In der Nähe des Geschwürs kreuzen sich die Zellen vielfach, sind oft senkrecht zur Lamellenrichtung gestellt.

Membrana Descemetii durch die Conservirung mehrfach gefaltet, ist im Allgemeinen gut erkennbar und bildet alsdann eine scharfe Grenze für die corneale Infiltration. Dagegen ist sie an mehreren Stellen, und zwar stets solchen besonders starker Faltung, bei schwacher Vergrösserung nicht deutlich. Die in der Hornhaut gelegenen Wanderzellen scheinen hier mit denen in der vorderen Kammer in freiem Verkehr, man glaubt eine Perforation oder einen Defect der Membran vor sich zu haben. Bei stärkererer Vergrösserung ist aber mit Sicherheit erkennbar, dass auch hier die Membran nicht fehlt; sie ist nur schräg getroffen und durch die zu beiden Seiten ihr unmittelbar anliegenden Zellen für die oberflächliche Betrachtung verdeckt. Man erkennt jedoch, dass die beiden scheinbaren Rupturenden durch einen glasigen Schein verbunden sind, durch den die betreffenden Zellen nur durchschimmern, sie liegen aber nicht genau in dem gleichen Niveau wie die zu beiden Seiten gelegenen. Es liegt demnach nur eine „Scheinperforation“ vor, in Wahrheit stellt auch hier die Membran eine unverletzte Grenze dar. Besonders ist eine Frühperforation mit nach innen umgeschlagenen Rändern, wie sie in der schematischen Abbildung von Fuchs dargestellt ist, nicht vorhanden.

Das Endothel ist in dem oberen Hornhautdrittel noch vorhanden und anliegend, nach dem Geschwür hin beginnt es zu

quellen und sich zu lockern. An einigen Stellen sind hier zwischen Endothel und Membr. Desc. zahlreiche Rundzellen gekrochen (Taf. II, Fig. 4); in der ganzen unteren Hälfte hat sich das Endothel vollständig abgelöst. Die gequollenen, schlecht sich färbenden Zellen liegen entweder einzeln im Hypopyon oder vielfach auch in grossen, zusammengeballten Fetzen, die wie grosse Riesenzellen aussehen (Taf. II, Fig. 5), lebhaftere Kernfärbung geben und besser erhalten scheinen, als die einzeln abgelösten Zellen.

Vordere Kammer mit Eiterzellen und feinkörnigen Massen angefüllt; zwischen diesen Fibrin. Im Bereich des Endotheldefectes liegen diese Exsudatmassen der Hinterfläche der Hornhaut innig an, oben nicht.

Die Iris ist von einem relativ zellarmen Fibrinnetz überzogen, zeigt deutliche, aber nicht besonders starke Infiltration, ist aber stark gelockert. Nur ihre Peripherie, besonders unten ist ebenso wie der Kammerwinkel dicht mit Wanderzellen durchsetzt. Pupillarexsudat, hintere Synechieen.

Corp. cil. und Processus, ebenso wie die ganze Uvea enorm pigmentirt, zeigen ebenfalls beginnende Infiltration; auch liegen bereits mässig reichliche Rundzellen zu beiden Seiten der sonst normalen Linse, ohne aber bis jetzt weit in den Glaskörper zu reichen.

Fall V.

Glaucoma absolutum, Irismangel, Atrophie des Corpus ciliare, Cataract. complicata, Ulcus corneae serpens, Fehlen eines deutlichen Hypopyon, Secundäre Infection durch Staphylococcus aureus. (Taf. II., Fig. 6—9.)

Maurer V. Br. aus K., 54 Jahre alt, wird am 27. XII. 94 in die Klinik aufgenommen. Seit 6 Jahren angeblich schon schlechtes Sehen auf dem rechten Auge. Vor 2 Monaten will Patient eine Verletzung durch Mörtel am rechten Auge erlitten haben, hat jedoch zunächst noch gearbeitet. Seit der Verletzung soll eine Entzündung am rechten Auge bestehen und seit 3—4 Wochen soll sich das rechte untere Augenlid allmählich nach auswärts gewendet haben. Pat. sonst gesund, vor einem Jahr Lungenentzündung, jedoch soll dieselbe keine Residuen hinterlassen haben.

Status praes.: L. 3 D Myopie S $\frac{6}{8}$. R. starkes Ectropium sarcomatosum des untern Lides, später durch Operation beseitigt. Starke pericorneale Injection, mässige Chemose. Hornhaut etwas rauchig getrübt, Epithel fein granulirt. Im innern Theil der Cornea findet sich ein ziemlich tiefes Geschwür mit auffallend weisslichem, aufgeblättertem infiltrirtem Rande, besonders in der unteren Circumferenz einem Ulcus serpens ähnlich, doch von auffallend heller Infiltration. Kein Hypopyon, vordere Kammer ziemlich eng. Cornea anästhetisch. Von einer Iris nichts Sicheres durch die leicht rauchig getrübte Hornhaut nachweisbar, die Linse getrübt und ziemlich weit vorgetrieben (offenbar altes Glaukom). Tension zur Zeit nicht erhöht, Druckempfindlichkeit, absolute Amaurose.

Am folgenden Tage Operation des Ectropium (Tarsoraphie und Anlegung Snellen'scher Suturen). Das Ulcus dehnt sich weiter aus, namentlich der untere Rand stark aufgeworfen und infiltrirt. Das Centrum des Geschwürs stark verdünnt und die freiliegende Membr. Descemet. vorgetrieben.

Am 1. I. 95 Punction der verdünnten Stelle, das sich entleerende Kammerwasser ist ein wenig getrübt und von auffallend gallertiger dickflüssiger Beschaffenheit, hiervon angelegte Culturen bleiben steril. In den nächsten 14 Tagen bleibt der Hornhautbefund ziemlich derselbe, die Cornealulceration zeigt wenig Heiltendenz, von oben und von den Seiten her zwar etwas Vascularisation, doch nach aussen hin noch intensiv gelblich-weisse Infiltration des Ulcus. — Am 23. I. 95 tritt plötzlich bei bis dahin ziemlich unverändertem Befund eine sehr starke frische Eiterinfiltration der Cornea von den bisher noch nicht ergriffenen Randtheilen nach aussen ein. Der äussere Ulcusrand tief eiterig gelblich infiltrirt, ebenso die nach aussen gelegenen bisher nicht ulcerirten Hornhautpartieen intensiv gelblich getrübt, auch jetzt kein eigentliches Hypopyon. Sehr starke Schmerzen; Enucleation. Bei derselben perforirt die alte verdünnte Stelle des Ulcus und es tritt ein glasiger nur wenig getrübter Tropfen vor, der aber an der Oeffnung liegen bleibt, ohne abzufliessen. Die Heilung erfolgt in normaler Weise.

Härtung des Auges in 10 % Salpetersäure, Nachhärtung in Alkohol, Einbettung in Celloidin, nach Zerlegung des Auges in eine vordere und eine hintere Hälfte. Der vordere Bulbusabschnitt wird in horizontale Schnitte zerlegt.

Tafel II, Fig. 6 zeigt einen derartigen Horizontalschnitt durch die Cornea, welcher ein anschauliches Bild von dem vorhin geschilderten eiterigen Hornhautprocess giebt. Die Cornea zeigt in ihren centralen Partieen in grosser (ca. 5 mm Durchmesser) Ausdehnung eine starke Verdünnung durch Verlust der obern Cornealschichten. Vom inneren Rande her hat sich neugebildetes mehrschichtiges Epithel über die erhaltenen tiefern Cornealschichten hin gebildet, welches stellenweise sogar zapfenförmige Verdickungen zeigt, nur ein Theil des Defectes nach aussen, also dem fortschreitenden Theil des Ulcus entsprechend, besitzt kein Epithel. Die Substanz der Hornhaut im Bereich der centralen Verdünnung ist in ihrer ganzen Dicke dicht mit Rundzellen infiltrirt, und zwar so, dass dieselben meistens in dichten langgestreckten Zügen angeordnet sind, zwischen denen noch Hornhautgewebe erkennbar ist. An einzelnen Stellen namentlich unmittelbar vor der Membrana Descemet. ist die Rundzellenanhäufung so dicht, dass kaum noch Hornhautgewebe nachweisbar ist. Die Randpartieen der Cornea zeigen noch eine ziemlich normale Dicke, jedoch finden sich auch hier starke pathologische Veränderungen, die Hornhautlamellen sind gelockert und lassen vielfach erweiterte Spalträume erkennen. In diesen Spalträumen sind neben den gewucherten Hornhautkörperchen die Leukocyten meist leicht erkennbar, Taf. II, Fig. 7. Ferner finden sich in diesen Hornhautpartieen feine Gefässe, zum Theil Capillaren, von denen manche Leukocyten enthalten.

Von innen her ziehen breite Züge von Leukocyten bis in die stark infiltrirten Hornhautpartieen continuirlich hinein, so dass die ganzen inneren Theile der Cornea durch alle Schichten reichlich mit Leukocyten durchsetzt erscheinen. — Die äusseren peripheren Cornealpartieen zeigen gleichfalls neben Bindegewebs- und Gefässentwicklung starke Einwanderung von Leukocyten, welche in dichten Längszügen zwischen den Hornhautlamellen bis auf ca. 1 mm an das centrale ulceröse Terrain heranreichen. In dieser ca. 1 mm breiten Zwischenzone ist die zellige Infiltration viel geringer, jedoch fehlt sie auch hier nicht ganz, die Hornhautsubstanz ist gequollen, die Lamellen gelockert (offenbar ödematös intra vitam), Vermehrung und Vergrösserung der Hornhautkörperchen. Nach innen von dieser Zwischenzone zeigt sich die sehr mächtige Infiltration im Bereich des eigentlichen Ulcus, welche unmittelbar vor der Membr. Descemetii sich in Streifenform noch relativ weit nach aussen erstreckt. In einzelnen Partieen der tiefsten Hornhautschichten sind die Hornhautkörper

enorm gewuchert, vergrössert und verästelt mit sehr grossen Kernen (Taf. II, Fig. 8). Einzelne von diesen Zellen sind bis 24 μ breit, 55 μ lang, ohne Berücksichtigung der Ausläufer, die Kerne allein bis 18 μ im Durchmesser.

Unter der Epitheldecke im Bereich der erkrankten Hornhautpartie sieht man stellenweise vereinzelte Durchschnitte kleiner stark gefüllter Blutgefässe. Die Membrana Descemetii ist überall auf dem Schnitt erhalten, das Endothel derselben jedoch nur stellenweise erkennbar. An einer Stelle ist das Endothel abgehoben, liegt zum Theil frei in der vorderen Kammer und zeigt eigenthümliche Degeneration zu grossen spindel- und sternförmigen Zellen (s. Taf. II, Fig. 9). In der äussern Hälfte sind der Rückfläche der Membr. Descem., namentlich im Bereich des Ulcus, eine dünne Schicht von Leukocyten angelagert, nach aussen hin im Bereich des nicht ulcerirten Cornealrandes an Mächtigkeit abnehmend. Auf der Hinterfläche des inneren Theiles der Membr. Descemet. ist diese Anlagerung von Leukocyten nur sehr geringfügig, an vereinzelten Stellen erkennt man, wie Leukocyten sich zwischen Membr. Descem. und Endothel angesiedelt haben. Auch in der vorderen Kammer selbst finden sich nur spärliche Leukocytenanhäufungen zum Theil mit ausgesprochenen feinen Fibrinnetzen. Im Ganzen ist die vordere Kammer sehr eng und angefüllt mit feingranulirter, geronnener eiweissartiger Substanz. Im äussern Theil des Kammerwinkels bildet die Membr. Descemet. eine eigenthümliche rechtwinkelige Abknickung nach hinten zu (s. Fig. 6). Der Fontana'sche Raum ist obliterirt und in der Gegend desselben finden sich an einzelnen Stellen heerdförmige Anhäufungen von Leukocyten.

Die Iris fehlt ganz, es gelingt auf den verschiedensten Schnitten nicht, ausgesprochene und als solche sicher erkennbare Irisreste nachzuweisen. Ciliarkörper, Ciliarfortsätze und die angrenzenden Theile der Chorioidea sind ganz atrophisch. Durchmesser des atrophischen Ciliarkörpers 0,3 mm, derselbe sehr stark abgeflacht. Das Epithel der Ciliarfortsätze ist erhalten, die Fortsätze selbst vielfach eigenthümlich nach vorn gezogen, so dass sie zum Theil auf den ersten Blick als Irisstumpf imponiren. Trotz dieser Atrophie des vordern Theiles des Chorioidealtractus ist derselbe doch mässig mit Rundzellen durchsetzt und es erstreckt sich diese Infiltration auch auf den vorderen Theil der noch erhaltenen atrophischen Retina. Die Rundzellen sind zum Theil zu verfolgen, wie sie das cilioretinale Epithel der Ciliar-

fortsätze durchsetzen und in die peripheren Theile des Glaskörpers sich entlang der Zonula Zinnii ansammeln.

Die Linse cataractös verändert und geschrumpft.

Die Conjunctiva bulbi und das episklerale Gewebe in der Umgebung des Limbus corneae zeigen reichliche Zellinfiltration, welche in der Umgebung von Gefässquerschnitten vielfach besonders ausgesprochen ist.

Die übrigen Schnitte der Cornea bieten im Ganzen analoge Verhältnisse.

Die Veränderungen des hintern Bulbusabschnittes sollen hier nur ganz kurz erwähnt werden. Der Opticus ganz atrophisch, deutlich glaukomatös excavirt, wegen einer Ausbuchtung und Verdünnung des ganzen hintern Bulbusabschnittes erscheint das vordere Ende des Sehnerven in die Quere verzerrt.

Die Retina stark atrophisch, besonders in der Nervenfaser- und Ganglienzellenschicht, die Wandungen der Retinalgefässe sklerotisirt und vielfach ausgesprochene Zellinfiltration in ihrer Umgebung.

Die Chorioidea durchweg stark verdünnt und fibrös entartet, die Gefässe vielfach obliterirt; trotz dieser atrophischen Veränderungen jedoch durchweg deutliche entzündliche Zellinfiltration.

Die bakteriologische Untersuchung ergiebt aus den Geschwürsmassen, kurz vor der Enucleation nach der letzten heftigen entzündlichen Attaque entnommen, auf den verschiedenen Nährböden zahlreiche Reincultnren von Staphylococcus anreus (zu dieser Zeit hier offenbar die Entzündungserreger). Culturen aus dem gallertigen und früher entnommenen Kammerinhalt bleiben steril. — Culturen in der ersten Zeit ans dem Ulcus direct angelegt, ergeben Xerosebacillen und einzelne Culturen von Staphylococcus albns. — Wegen der Härtnng des Auges in Salpetersänre gelingt es nicht Mikroorganismen im Schnitt zu färben. Es ist in diesem Falle dnrchaus zweifelhaft, ob wir den Staphylococcus aureus als die Ursache des bisherigen Ulcus serpens ansehen dürfen, oder ob eine Secundärinfection erfolgt ist.

B) Fälle von Keratomalacie resp. nekrotischer Hornhautverschwärung.

Fall VI.

R. Keratomalacie, mässiger Grad von epithelialer Xerosis. Paedatrophie. Streptocokken mit be-

sonders üppigem Wachsthum auf Glyc.-Agar, die Mikroorganismen massenhaft im Ulcus nachweisbar (Taf. III, Fig. 10). Tod an Marasmus.

Anna Singel, $2^1/_2$ Monat alt, uneheliches Kind, wurde am 24. Sept. 92 geboren, wog $6^1/_2$ Pfund, hat stets grünen Stuhlgang gehabt und die Milch gleich ausgebrochen. Vor ca. 4 Wochen „Ausschlag" auf dem ganzen Körper, der wieder heilte. Seit dieser Zeit angeblich Abmagerung. Am 5. Dec. 92 bemerkte die Mutter, dass das rechte Auge entzündet war. Die Hände sind seitdem geschwollen und blau. Das Kind hat in den ersten 4 Wochen die Muttermilch, von da ab Rademann's Kindermehl und sterilisirte Kuhmilch erhalten. Am 7. XII. 92 wurde es wegen der rechtsseitigen Augenerkrankung aufgenommen.

Stat. praes.: Elendes, ganz abgemagertes weibliches Kind, Intertrigo in der Obersehenkelgegend. Hände und Füsse kalt, cyanotisch, geschwollen, Handflächen zum Theil excoriirt. Das Kind schreit wenig und schwach, aufgetriebener Leib.

Beiderseits Augenlider meist geschlossen. R. mässige Anschwellung der Conjunctiva und der Lider mit geringer pericornealer Injection. Hornhaut ausgedehnt trocken, ulcerirt in der ganzen unteren Hälfte und zeigt einen tiefen unregelmässigen Defect, der Grund des Geschwürs wenig grauweisslich getrübt, an seinen Rändern nekrotische Massen. Das Ulcus ist central stark verdünnt, der Perforation nahe. Auch innen sind die obersten Lamellen reactionslos abgehoben.

Am 8. XII. 92 erscheint das Allgemeinbefinden besser, die Hände sind abgeschwollen und weniger cyanotisch. Der Grund des Geschwürs ist durchscheinend und lässt in der vorderen Kammer ein grosses Hypopyon erkennen. Die Ränder sind noch stärker infiltrirt. In den nächsten Tagen bleibt der Zustand ziemlich unverändert, jedoch hat das Geschwür einen eigenthümlich grünlichen Farbenton und ist prominent. Das Hypopyon wird etwas kleiner. Von einer ausgesprochenen Trockenheit der Conjunctiva ist jetzt nichts mehr zu erkennen.

Es entwickelt sich um diese Zeit eine Dämpfung über der rechten Lunge mit vereinzelten Rasselgeräuschen und verlängertem Exspirium. Die Erscheinungen nehmen in den nächsten Tagen zu, die Dämpfung über der rechten Lunge wird absolut, auch links stellt sich eine Dämpfung ein. Es besteht Lagophthalmus, Suffocation, Puls in der Radialis nicht mehr fühlbar und am 15. XII. 92 Exitus letalis. Der rechte Bulbus wird gleich

nach dem Tode enucleirt und in 60 % Alkohol conservirt und allmählich in stärkerprocentigen Alkohol gebracht.

Anatomische Untersuchung: Nach Einbettung in Celloidin wird die Hornhaut in verticaler Richtung in Schnitte zerlegt. Taf. III, Fig. 10 zeigt einen derartigen Schnitt durch die Mitte des Geschwürs. Das grosse perforirende Ulcus hat an der Oberfläche eine Ausdehnung von ca. 4 mm, in der Tiefe, der eigentlichen Perforationsstelle entsprechend, einen Durchmesser von 2 mm. Man erkennt zu beiden Seiten der Perforation deutlich die gewulsteten Cornealränder, welche sich ziemlich scharf durch die ganze Dicke der Cornea gegen die im Ulcus gelegene nekrotische, detritusartige und stark mit Rundzellen sowie Fibrin durchsetzte Masse, welche das Ulcus ausfüllt, absetzen. Die unmittelbar an das Ulcus grenzenden aufgelockerten Cornealränder sind relativ wenig zellig infiltrirt, während in einiger Entfernung davon stärkere Infiltration sich findet. Die oberflächlichen Parthieen dieser an das Ulcus stossenden Hornhautränder sind deutlich nekrotisch und homogen gequollen, die Kerne haben sich in diesen Parthieen nicht gefärbt. Diese nekrotischen Hornhautparthieen gehen direct in die das Ulcus füllende Detritusmasse über. Das Ulcus liegt in dem untern Theil der Cornea, ungefähr auf der Grenze des untern Drittels der Lidspalte entsprechend. Der nach unten vom Ulcus gelegene Theil der Cornea ist verdickt und namentlich in den obern Schichten stark entzündlich infiltrirt. Die Epithelschicht fehlt in der Umgebung des Ulcus, eine Strecke weit sowohl nach oben als nach unten vom Ulcus. Im Uebrigen zeigt sich die obere Cornealhälfte im Wesentlichen als normal. Während in der untern Circumferenz das Ulcus sich durch die ganze Dicke der Cornea relativ scharf markirt, erstreckt sich nach oben hin der geschwürige Zerfall der Cornealoberfläche noch ca. 1 mm über den tiefen Theil des Geschwürs hinaus. Auch darüber hinaus nach oben fehlt noch das Epithel eine Strecke weit, anfangs noch mit erhaltener Bowmanscher Membran; dann näher zum Ulcus hin lässt sich auch diese nicht mehr deutlich nachweisen, sie nimmt statt des homogen durchscheinenden Aussehens eine mehr faserige undurchsichtige Beschaffenheit an, bis sie ganz verschwindet und die oberflächlichen nekrotisch zerfallenden Corneaschichten zu Tage treten.

Der eigentliche Inhalt des Ulcus besteht aus einer fibrin- und zellenreichen Exsudatmasse, in welche sich zum Theil die aufgefaserten, nekrotischen Cornealamellen unmittelbar hinein fortsetzen und sich derart mit derselben verfilzen, dass sie kaum

von einander zu unterscheiden sind. Diese die beiden Ulcus-Ränder verbindende faserige Substanz ist durch ein Exsudat von der vordern Kammer aus im Centrum des Ulcus, wo die Membrana Descemet. fehlt, etwas nach vorn getrieben.

Die Descemet'sche Membran ist bis auf die Perforationsstelle erhalten, das Endothel fehlt im untern Theil der Cornea meistens und ist in sehr ausgedehntem Maasse abgestossen. In den oberhalb des Ulcus gelegenen Corneapartieen ist das Endothel der Descemet'schen Membran besser erhalten, fehlt jedoch auch hier stellenweise, vielfach liegen losgelöste Endothelien in dem fibrinösen Exsudat der vordern Kammer.

Die vordere Kammer ist in den centralen Theilen fast ganz aufgehoben und hier durch ein eitriges Exsudat ausgefüllt, welches die Pupille völlig verlagert, Iris, Hornhaut und centrale Linsenoberfläche mit einander verklebt. Die seitlichen Partieen der vordern Kammer sind besser erhalten, als Inhalt ist jedoch auch hier fibrinöses mehr oder weniger zellenhaltiges Exsudat nachweisbar. Die peripherstен Theile des Kammerwinkels sind mit Rundzellen vollgepfropft und zwar in den Partieen sehr viel mehr als oben.

Die Iris zeigt sowohl in den obern als untern Partieen sehr wenig entzündliche Erscheinungen, nur an ihren Ursprungsstellen in der Ciliarkörpergegend sind dieselben mässig ausgesprochen.

Zellanhäufungen finden sich sodann auch entlang der Zonula Zinnii.

Die Conjunctiva bulbi und das episklerale Gewebe, soweit es in der Umgebung des Limbus vom Präparat erhalten ist, zeigen keine entzündlichen Veränderungen.

Schnitte durch andere Stellen des Ulcus corneae ergeben ziemlich analoge Veränderungen.

Der sonstige Sectionsbefund (Prof. Marchand): Sehr abgemagerte Kindesleiche. Die Haut an den grossen Labien und an den Oberschenkeln stellenweise arrodirt. Grosse Fontanelle 2,5 cm breit, 3,5 cm lang. Am Schädeldach nichts Besonderes, Gefässe der Dura ziemlich gefüllt, Sinus longitudinalis enthält sehr wenig Blut. Pia zart, Gehirnoberfläche ganz blass, nur die Venen am hintern Theil etwas stärker gefüllt. Das Gehirn selbst bietet nichts Pathologisches.

In der Lunge finden sich einige kleine lobuläre Infiltrate, die übrigen Organe sind unverändert.

Diagnose: Paedatrophie.

Bakteriologische Untersuchung.

Agar-Culturen aus einem kleinen nekrotischen dem Geschwüre entnommenen Corneafetzen ergeben in Brutöfen eine reichliche Aussaat kleiner runder, weisslicher, etwas glasiger Colonieen, welche sich als Streptocokken erweisen und im Condenswasser, sowie in Bouillon lange Ketten bilden. Die Glieder der verschiedenen Ketten haben zum Theil eine recht verschiedene Grösse, einzelne Ketten zeigen stark gequollene Einzelindividuen (Involutionsformen). Dieselben sind zum Theil breiter als lang (0,75 : 0,3 μ), im Allgemeinen rundlich (Durchmesser 0,5—0,75 μ). Theilweise fiel ein recht üppiges Wachsthum dieser Mikroorganismen auf Glycerinagar auf, so dass vielfach weisse rahmige saftige Colonieen gebildet wurden, die den Culturen von Staphylococcus albus ähnelten; aber trotzdem ergab die mikroskopische Untersuchung immer nur Streptocokken. Prof. Fraenkel hatte die Güte diesen Befund zu controliren. Auf Cultur O fanden sich neben den zahlreichen Streptocokken-Colonieen, ganz vereinzelte grössere Staphylocokken (wohl nur Verunreinigung), während Cultur I ganz rein war.

Die Impfung der Reinculturen in die Hornhaut eines Kaninchens, ergab eine Hypopyonkeratitis von mässiger Intensität, die sich später nach ca. 10 Tagen wieder zurückbildete.

In den Schnittpräparaten von dem Hornhautulcus des Kindes sind die Mikroorganismen und zwar Streptocokken massenhaft nachweisbar durch die Weigert'sche Färbung, sie liegen in grossen Haufen in den oberflächlichen Theilen des Ulcus, dringen jedoch zum Theil auch etwas tiefer in die nekrotische Substanz der erkrankten Stelle ein.

Fall VII.

Tabes, Tod an Decubitus, doppelseitige grosse nekrotische Abscesse der Cornea mit Perforation im Lidspaltentheil. Sensibilität der Cornea fast aufgehoben. Mikroorganismen nicht nachweisbar. Taf. III, Fig. 11.

Karl Hoepfner, 43 Jahr alt, leidet seit einer Reihe von Jahren an ausgesprochener und zuletzt sehr hochgradiger Tabes (Ataxie, Sensibilitätsstörungen, Blasenstörungen, Fehlen der Sehnenreflexe, reflectorische Pupillenstarre, Opticus

Atrophie, u. s. w.). Anfangs in der Charité in Berlin in Behandlung, wird Patient später in das städtische Krankenhaus zu Moabit aufgenommen und verweilt hier bis zu seinem Tode am 10. Februar 1883, der unter Auftreten von collossalem Decubitus erfolgt. In den letzten Wochen seines Lebens stellt sich eine doppelseitige nekrotische Hornhautversehwärung ein, welche namentlich in dem Lidspaltentheil der Hornhaut Platz greift und zuletzt auf der Grenze des untern Hornhautdrittels zu ausgedehnter Perforation führt. Die Sensibilität der Hornhäute ist ausserordentlich herabgesetzt, jedoch erscheint es nicht gerechtfertigt, den Hornhautprocess als einen eigentlichen neuroparalytischen anzusehen, sondern es handelt sich offenbar um eine nekrotische Hornhautversehwärung auf Grundlage des hochgradigen Marasmus bei dem Kranken. Es ist dies übrigens derselbe Patient, der in der Arbeit: Uhthoff: „Untersuchungen über den Einfluss des ehronischen Alkoholismus auf das menschliche Sehorgan“ (von Graefe's Arch. für Ophthalm. XXXII. 4) als Fall VII mit einseitiger quadrantenförmiger Sehnervenatrophie bei Tabes mitgetheilt ist.

Anatomische Untersuehung des linken Auges. Härtung in Müller'scher Lösung, in welcher das Object lange Jahre hindurch aufbewahrt wurde, Entwässerung, Nachhärtung in Alkohol. Nach Celloidineinbettung wird der vordere Bulbusabschnitt in verticaler Riehtung in Schnitte zerlegt.

Fig. 14 zeigt einen derartigen Durchschnitt durch das grosse nekrotische Ulcus etwas neben der grossen Perforationsstelle. Das Ulcus hat hier an der Oberfläche der Hornhaut einen Durchmesser von 1,5 mm, sich nach hinten kraterförmig verjüngend. Die hintern Partheen der Cornea (ca. $^1/_3$ der ganzen Dicke) auch im Geschwürsgrund noch erhalten, und erstreckt sich von dem Geschwürsgrunde in dreieckiger Form (die Basis nach der M. Descemetii hin gerichtet) eine dichte zellige Infiltration der hintern Hornhautpartheen, entlang und unmittelbar vor der Membr. Deseemet. nach oben etwas weiter reichend als nach unten. Sonst zeigt sieh der nach oben vom Ulcus gelegene Theil der Cornea im Wesentlichen frei von entzündlieher Infiltration, bis auf eine mässige streifenförmige Infiltration der mittlern Hornhautparthieen, die sieh vom Geschwür aus nach oben in die Hornhaut hineinschiebt. Das Epithel der Hornhaut fehlt in den nach oben vom Ulcus gelegenen und diesem benachbarten Corneaparthieen. Die oberflächlichen Hornhautsehiehten sind pathologiseh verändert, eingetrocknet, ihre Kerne nicht färbbar, deutliche An-

zeichen von Nekrose; Veränderungen, die schon intra vitam vorhanden gewesen sein müssen.

Der nach unten vom Ulcus gelegene Theil der Cornea zeigt in seinen oberflächlichen zum Theil auch in seinen mittleren Schichten reichliche Zellinfiltration, dagegen wenig in den hintern Hornhautschichten, nur aus der Gegend des Fontana'schen Raumes reicht eine streifenförmige Zellschicht noch eine Strecke lang in die Hornhaut hinein unmittelbar der Vorderfläche der Membr. Descemet. aufliegend. Die Umgebung des Kammerwinkels; die hier gelegenen peripheren hintern Hornhautschichten, der vordere Theil des Ciliarkörpers und die angrenzenden Irisparthieen zeigen starke entzündliche Veränderungen, während die obere Irishälfte frei geblieben ist. Die Membran. Descemet. ist auf diesen Schnitten überall erhalten, die Endotheldecke auf ihrer Hinterfläche jedoch nur theilweise und zwar in den nach oben und vom Ulcus weit abgelegenen Parthieen.

Die entzündliche Infiltration der Conjunctiva bulbi und des episkleralen Gewebes in der Nähe des Limbus corneae ist hier nur eine sehr mässige. Im untern Theil der vordern Kammer, entsprechend dem Sitze des Geschwürs findet sich ein grosses Hypopyon in Form einer scharf abgegrenzten zelligen Masse mit hämorrhagischer Beimischung.

Durchschnitte gerade durch die Perforationsstelle des Ulcus, zeigen in vieler Beziehung analoge Verhältnisse, soweit die nach oben und unten vom Geschwür gelegenen Hornhautparthieen in Betracht kommen. In der Durchbruchstelle liegt ein grosses fibrinös eiteriges pfropfartiges Exsudat, sich nach hinten zu verjüngend. Die hintern Lamellen der Hornhaut hängen am obern Ulcusrande noch direct mit diesem Pfropf zusammen. Am untern Rande des Ulcus steht dieser Pfropf mit dem Cornearand in dessen ganzer Dicke in keinem directen Zusammenhange, ja der untere Geschwürsrand ist durch die ganze Dicke bis zur Membr. Descemet. mit einem mehrschichtigen Epithel überzogen. Die Membr. Descemet. fehlt nur an der Perforationsstelle, das Endothel derselben ist jedoch nach unten von der Perforationsstelle ziemlich weitgehend defect. Was die nach oben und unten vom Ulcus gelegenen Cornealparthieen, sowie Iris, Ciliarkörper und Conjunctiva bulbi anlangt, so zeigt sich auf diesen Schnitten ein ähnliches Verhalten, wie vorhin.

Eine bakteriologische Untersuchung des Ulcus ist seiner Zeit nicht vorgenommen, auch ist es jetzt nicht gelungen, wohl

wegen des grossen Alters des Präparates Mikororganismen im Schnitt zu färben und nachzuweisen.

Fall VIII.

Grosses eiteriges Corneageschwür im Lidspaltentheil. Hypopyon. Schwellungskatarrh. Streptocokken im Ulcus. Paedatrophie. Tod an Pneumonie (Taf. III, Fig. 12).

Weber, Elisabeth. 5 Monate alt aus dem Versorgungshaus.

l. grosses torpides eiteriges Infiltrat der Hornhaut, im unteren inneren Drittel im Bereich der Lidspalte gelegen, linsengross, Grund und Ränder des muldenförmigen Geschwürs gleichmässig gelblich infiltrirt. Cornea rauchig, besonders unten und seitlich, nach oben hin nur wenig getrübt. Grosses Hypopyon; von einer Perforation ist zur Zeit nichts sichtbar, doch scheint der Grund in der Mitte etwas verdünnt. Das klinische Bild ist von dem des typischen Ulcus serpens verschieden: es besteht vielmehr ein eiteriges Kratergeschwür mit Hypopyon. Gleichzeitiger starker Schwellungskatarrh der Conjunctiva nach Art des scrophulösen.

R. normal.

Exitus lethalis am 11. II. 92 an Paedatrophie. Sectionsergebniss: (Prof. Marchand) Hypostatische Pneumonie und Atelektase, hochgradige Craniotabes.

Eine bakteriologische Impfung hat nicht stattgefunden. Doch fanden sich mikroskopisch im Ulcus dichte Massen des Streptococcus pyogenes: dichte Knäuel längerer Ketten.

Mikroskopische Untersuchung.

Conjunctiva hochgradig papillär geschwollen, besonders oben. In der Gegend der Conjunctivalbuchten stark vorspringende Falten. Das adenoide Gewebe der Mucosa ist dicht infiltrirt, deshalb zum Theil schlecht abzugrenzen, aber nirgends defect. Auch in der Conj. tarsi liegen massenhafte Rundzellen, das Epithel emporhebend. Letzteres zeigt hier wie auch sonst zahlreiche unregelmässig gewucherte Einsenkungen in das adenoide Gewebe hinein. Die Submucosa ist ödematös gelockert, aber nur mässig infiltrirt; die ganzen entzündlichen Erscheinungen spielen sich hauptsächlich in der Mucosa ab. Vielfach gequollene und desquamierende Epithelien und Becherzellen. In dem in-

filtrirten Gewebe liegen vielfach Figuren, die bei schwacher Vergrösserung wie Riesenzellen aussehen; doch ergiebt sich, dass es nur leere kleine Gefässe sind, deren Wand collabirt ist.

Die Cornea (cf. Taf. III, Fig. 12) zeigt in ihrer unteren Hälfte, etwas unter dem horizontalen Meridian beginnend und bis auf ca. 1,5 mm an den Limbus heranreichend, ein tiefes muldenförmiges, resp. flach kraterförmiges Geschwür mit glatten Rändern. Epithel unten etwas weiter defect, als die Membrana Bowmani und die Grundsubstanz, oben hängt ein Epithelfetzen noch in den Geschwürsgrund hinein, zum Theil mag es sich hier auch um beginnende Regeneration handeln. Die ulcerirten Lamellen enden oben, unter dem sie überziehenden Epithel entweder abgestumpft, glatt im Ulcus oder ihre stark verdünnten Enden haben sich dem Geschwürsgrund angeschmiegt; zwischen ihnen liegen hier nur mässig reichliche Rundzellen. Im Centrum dagegen und am unteren Geschwürsrand sind die Lamellen durch zahlreiche Rundzellen aufgefasert, verlieren sich ohne scharfe Grenze in einer dichten Schicht von Eiterzellen, die den Geschwürsgrund überzieht und durch die in ihr endigenden und mit ihr verfilzten Lamellen sowie durch Fibrinfasern mit ihm in Verbindung steht. Die interlamelläre Infiltration der Cornea ist am dichtesten im Centrum des Geschwürs, und zwar wird diese Infiltration von der Oberfläche aus nach der M. Descemetii hin immer breiter, so dass bei schwacher Vergrösserung eine Keilfigur entsteht, deren Spitze im Geschwürsgrund, deren breite Basis vor der Membrana Descemetii liegt (vergleiche Fall VII, Hoepfner, Taf. III, Fig. 11 perforirtes Ulcus corneae). Unmittelbar vor der überall als glatt erscheinenden, nirgends von Zellen durchsetzten Membrana Descemetii ist die Rundzellenanhäufung am beträchtlichsten.

Die Zelleinwanderung ist unten, also von dem nähergelegenen Rande her beträchtlich stärker als von oben, aber immer noch mässig. Es betheiligen sich an ihr die oberflächlichen wie die skleralen Randgefässe, am lebhaftesten die episkleralen. Zwischen den Lamellen liegen die Rundzellen plattgedrückt, sind meist mehrkernig. Ausser der von den episkleralen und skleralen Gefässen stammenden Einwanderung sind noch ziemlich dichte Zellzüge zu bemerken, die direct vom Schlemm'schen Canal resp. Fontana'schen Raum unmittelbar vor der Membr. Desc. sich in die Hornhaut verschieben, um hinter dem Geschwürsgrund die bereits erwähnte Zellanhäufung vor der Membr. Desc. zu bilden. Das Endothel ist überall vorhanden und anliegend,

auch hinter dem Ulcus, obwohl eine grössere Zahl von Eiterzellen und Fibrinfäden ihm hier dicht anliegen. Nirgends lässt sich ein Zelldurchtritt durch die Membr. Dese. erkennen.

Unten in der Kammer ein rein zelliges, kleines Hypopyon; Fontana'scher Raum hier dicht mit Rundzellen infiltrirt, oben dagegen frei. Iris gelockert, aber nur unten infiltrirt, doch ist von ihr aus die Auswanderung geringer als aus dem Kammerwinkel.

Corp. cil. hier und da etwas infiltrirt, Ciliarfortsätze nicht deutlich verändert. In der hinteren Kammer und im Gebiet der Zonula einzelne ausgewanderte Rundzellen. Uebriges Auge normal.

Bemerkenswerth: 1) das gänzlich andere mikroskopische Verhalten dieser Streptocokken-Hypopyonkeratitis gegenüber dem Ulcus serpens (cf. z. B. Fall IV, Taf. I, Fig. 3, Müller). 2) Die eigenthümliche Infiltration des Geschwürsgrundes (keilförmig), die in Uebereinstimmung mit Fall VII Hoepfner vielleicht auf eine frühere Perforation, resp. eine Infiltration der Cornea von der vorderen Kammer aus hinweist.

Fall IX.

Tiefes eiteriges Randulcus der Cornea, schnell zur eiterigen Schmelzung in ganzer Dicke führend. Beginnende Panophthalmie, Exenteration. Streptococcus pyogenes.

Benfe, Anna. 5 Jahre alt aus Neuastenberg.

L. perforirtes grosses eiteriges Cornealulcus (Hypopyonkeratitis), das als tiefes scrophulöses Randinfiltrat mit Perforation begann und von dort aus in ganzer Dicke die Cornea bis auf die oberen Randtheile eingeschmolzen hat. Exenteratio bulbi nach Anlage von Culturen: auf diesen wuchsen ausser einzelnen weissen Staphylocockken vorwiegend Streptocockken, sehr lange Ketten bildend, beim Kaninchen eine heftige Hypopyonkeratitis verursachend, die aber spontan heilte. Im Deckglaspräparat des Eiters ebenfalls Diplocockken und kurze Ketten mit fast überall rundlichen Gliedern. Durchmesser der Einzelglieder = 0,5 μ.

Die anatomische Untersuchung des vorderen Augenabschnitts mit daranhängendem Glaskörper etc. ergiebt, dass die

Topographie ganz zerstört ist durch eiterige Schmelzung. In dem Hornhautdefect dicke Iris-Granulation, am Rande atypische Epithelwucherung. Das Granulationsgewebe und die Cornea lassen keine Cokken erkennen, dagegen finden sie sich massenhaft im Glaskörpereiter und zwar nur Streptocokken in kürzeren und langen, gewundenen Ketten, hier und da intracellulär, zum Theil in dichten, verschlungenen Knäueln. Glieder ganz rundlich. 0,4 μ im Durchmesser. (Mit typischen Pneumocokken im Schnitt keine Aehnlichkeit).

Bemerkenswerth: Der verschiedene Befund dieses Streptococcus pyogenes mikroskopisch gegenüber den Pneumocokkenfällen. Schwierig war allerdings die Unterscheidung im frischen Hornhautabstrichpräparat, da hier die Streptocokken sich vielfach in Doppelform präsentirten; selbst ein heller Hof war hier und da vorhanden. Erst die Cultur und besonders die anatomische Untersuchung mit dem Befunde dicht verfilzter Knäuel langer Ketten, wie sie im Schnittpräparat beim Pneumococcus bisher nicht gefunden sind, bewiesen, dass es sich um eine von letzterem verschiedene Art des Streptococcus pyogenes handelt. Auch fehlten hier bacilläre Formen. Das klinische Bild der Hornhautverschwärung war von dem des Ulcus serpens ganz abweichend.

C) Fälle von Panophthalmie im Anschluss an alte septische Hornhautprocesse. Pneumocokken.

Fall X.

Frau Oberlies, Anna Elisabeth, 40 J., aus Fürmünden, Kreis Frankenberg.

Im November 1888 Verletzung der rechten Cornea bei der Waldarbeit; nach 2 Monaten Staphyloma corneae bes. der äusseren Hälfte (wahrscheinlich nach Ulcus serpens), welches am 26. I. 89 abgetragen wurde. Dabei Entleerung der Linse nach Discission und ziemlich starker Glaskörperverlust. Bei der Entlassung am 17. II. 89 war das rechte Auge bedeutend kleiner als das linke; ein Thränenleiden war nicht nachzuweisen, wohl aber mässige chronische Conjunctivitis mit Epiphora.

Das operirte rechte Auge blieb reizlos bis Anfang April 1895. Dann ohne der Patientin bekannte Ursache starke, sehr schmerzhafte Entzündung; Pat. war damals ca. im 6. Monat gravida.

Stat. praes.

L. normal.

R. kein Thränenleiden. Schmutzig grauweisses, etwas gelbliches Leucoma adhaerens totale, ausgedehnt zerfallen. Geschwürsränder unregelmässig höckerig, doch nicht eigentlich eiterig, Geschwürsgrund ebenfalls opak schmutzig weissgelb; von den tieferen Theilen nichts erkennbar. Das Auge hat normale Grösse und Wölbung, Corneadurchmesser ziemlich normal.

Sehr starke pericorn. Injection, Chemose, Oedem des Oberlides; leichte Protrusion; Tension deutlich gesteigert (Panophthalmia incipiens).

11. IV. 95. Protrusion und Chemose stärker. Enucleatio bulbi, wegen entzündlicher Adhärenzen allenthalben scharf auszuführen. Nach einer kleinen Punction der Sklera wird mit einer feinen Oese ein Tröpfchen trüber Glaskörperflüssigkeit auf Agar übertragen. Im Ausstrichpräparat zwischen und in Eiterzellen ziemlich zahlreiche, von breiter heller Kapsel umgebene, nach Gram sich färbende, meist stäbchenförmige grosse Diplocokken. Auf der Cultur nur tautropfenartige kleine Glascolonieen, nach 3 Tagen nicht mehr sichtbar, aus Diplocokken bestehend, die hier aber kleiner und mehr rundlich sind. Pneumocokken.

Mikroskopische Untersuchung des in absol. Alkohol conservirten Auges:

Hervorzuheben ist, dass die Reste der Hornhaut, Iris und Linse zu einer derben Narbe zusammengewachsen sind, in der man nur Theile der alten Structur erkennt. Besonders an Stelle der Cornea ist grösstentheils ein dichtes, zellreiches fibröses Gewebe getreten, das sich gegen die erhaltenen Reste der Grundsubstanz scharf absetzt. Die Linsenkapsel umgiebt zu beiden Seiten noch kleine cataractöse Massen, liegt sonst stark gefaltet mitten in der Narbe; die tieferen Theile derselben werden von einem auffallend homogenen, nur ganz zart gefaserten, spongiösen Gewebe mit grösseren und kleineren Maschenräumen gebildet, das zuerst einige Aehnlichkeit mit Knochen hat, aber der Knochenkörperchen entbehrt und durch Vergleich verschiedener Präparate sich als sklerosirte Linsenmasse erweist. An einigen Stellen scheint auch eine Neubildung glashäutiger Substanz stattgefunden

zu haben. Corp. ciliare, Aderhaut und Netzhaut stark atrophisch, mitteltiefe glaukomatöse Excavation. Sehnerv vollständig atrophirt, sehr stark geschrumpft. In der Sklera, Cornea und den Sehnervenscheiden massenhafte Mastzellen.

Hierzu gesellen sich nun frisch entzündliche Veränderungen:

Das Leukoma adhaerens zeigt eine ca. 4 mm grosse centrale tiefe Ulceration, deren Grund und einer Rand dicht mit Eiterzellen infiltrirt ist, ohne dass dieselben aber hier charakteristische Anordnung annehmen. Diese Eiterinfiltration setzt sich, da die Membr. Descemetii bis auf seitliche Reste fehlt, unmittelbar zwischen den Iris- und Linsenrudimenten in die vorderen Glaskörperparthieen fort und schiebt sich von hier unmittelbar vor der Netzhaut schalenförmig bis zur Papille weiter, hier die glaukomatöse Excavation ausfüllend. Die centralen Glaskörpertheile enthalten nur wenig Zellen, dagegen reichlich geronnenes Eiweiss, das zum Theil Fibrinfärbung annimmt.

Die Herkunft der eiterigen Infiltration bilden für den vorderen Augenabschnitt zum Theil die Randgefässe, aber auch die zahlreichen Gefässe des Leukoms selbst. Die stark vermehrten Bindegewebszellen in dem Leukom scheinen ebenfalls zu proliferiren; wenigstens sind zahlreiche rundliche und unregelmässige Zellen sichtbar, mit blasserem Kern und reichlicherem Protoplasma als die Leukocyten; doch finden sich auch manche Zwischenformen. Ein sicheres Urtheil hierüber ist wegen der alten pathologischen Veränderungen nicht möglich. Im Uebrigen ist im Inneren hauptsächlich die Netzhaut betheiligt, deren Gefässe ausnahmslos infiltrirt sind. Die von ihnen gelieferten Eiterzellen drängen zum Theil die Limitans interna vor sich her, zum Theil sind sie durch dieselbe in die Peripherie des Glaskörpers gewandert. An vielen Stellen findet sich beides: eine Abhebung der Limitans, und eine Eiteransammlung vor ihr.

Die Aderhaut nimmt nur in der Gegend der Ciliarfortsätze an der Production des im Glaskörper gelegenen Eiters theil, zeigt sonst nur eine Infiltration ihrer inneren Schichten. Die Eiterzellen in der Netzhaut, dem Glaskörper und dem Leukom sind grösstentheils mehrkernig. Grössere Mengen frischer einkerniger Leukocyten sind in der Peripherie an der Pars ciliaris zu sehen, die sich an der Reaction besonders lebhaft betheiligt.

Im Allgemeinen ist der Grad der intraocularen Eiterung auffallend gering im Vergleich zu der starken collateralen Entzündung des Orbitalgewebes (also jedenfalls sehr starke fernwirkende Toxine).

Mikroorganismen.

Am besten nach Weigert färbbar und zwar wesentlich besser und vollständiger, nachdem die mit Carmin vorgefärbten Schnitte mehrere Wochen lang in Alkohol gelegen hatten.

In dem Leukoma adh. lassen sich einzelne Mikroben und Phagocyten hier und da nachweisen, in den ihm unmittelbar benachbarten Eitermassen sind sie mässig reichlich vorhanden. Zahlreich liegen sie dagegen zwischen den Eiterzellen, vielfach auch in denselben in den tiefern Theilen des Auges. Mit Cokken vollgepfropfte Leukocyten, wie sie sich z. B. bei Fall II Ludwig und XI Scherer fanden, sind vielfach im Glaskörpereiter sichtbar. Bezüglich der Phagocyten ist zu bemerken, dass weder die Zelle noch die eingeschlossenen Mikroben Zeichen von besonderer Degeneration boten. Am reichlichsten und hier zu lockeren Zügen angeordnet, liegen die Mikr. auf der Innenseite der Limitans interna retinae und zwar bis weit nach hinten unmittelbar vor der Papille; hier und da ist auch die Netzhaut selbst von ihnen durchsetzt, ohne aber an diesen Stellen etwa besonders starke Veränderungen zu bieten.

Morphologisch erscheinen die Mikroorganismen ausnahmslos als Doppelfiguren; sie sind von wechselnder Grösse, die Einzelglieder meist länglich, hier und da als ziemlich lange unregelmässige Bacillen; zum Theil erscheinen 2 Glieder zusammen als 1 Stäbchen mit Polanschwellung. (Länge 1—2 μ durchschnittlich, einzelne Doppelcokken grösser bis 3 μ, Breite 0,5 bis 0,75 μ.) Nirgends Ketten. (Also schon morphol. charakteristisch: Nach Gram färbbare, bacilläre Diplocokken.)

Bemerkenswerth an diesem Falle ist:

1. Das morphologische, charakteristische Verhalten der Mikroorganismen.

2. Ihre Vertheilung, hauptsächlich vor der Retina, während das Leukom nur einzelne Cokken zeigt (ein neuer Beweis der Schwierigkeit, aus dem mikroskopischen Cokkenbefund die Genese einer Glaskörpereiterung bei altem Leuk. adh. abzuleiten)[1].

3. Die relativ zahlreichen Phagocyten.

---

[1]) cf. Axenfeld, Metastatische Ophthalmie. v. Graefe's Arch. f. Ophthalm. XL. 4. p. 131 ff.

Fall XI.

Carcinoma oesophagi, grosses indolentes Ulcus corneae, Ektasie des Geschwürsgrundes, Punction, Infection, eiterige Iritis. Fraenkel-Weichselbaum'sche Diplocokken. Sehr schnelle Verbreitung der Mikroorganismen nach hinten, praeretinal; massenhafte Phagocytose.

Scherer, Christoph. 69 Jahr alt † 21. XII. 92 an Oesophagus, Carcinom.

Patient kam am 12. XII. in die Klinik mit einem indolenten tiefen Randulcus des l. Auges im untern äusseren Theil der Cornea, fast ohne alle Infiltration und Injection. Da der Geschwürsgrund sich vorbauchte (Keratocele), wurde am 18. XII. 92 mit einer Desmarres'schen Paracentesennadel punktirt. Am 19. XII. Cornea rauchig, Kammerwasser desgleichen, mit gelblichem Farbenton. Iritis suppurativa; das Ulcus selbst infiltrirte sich erst im Laufe des folgenden Tages stärker, es stellte sich etwas Chemose, doch keine Protrusion ein; Pupille und Iris mit gelblich faserigen Massen bedeckt. Lebhafte Schmerzen. Am 21. XII. Cornea stärker rauchig, gelblich getrübt, Geschwürsgrund gebläht, Chemose etwas stärker, doch keine Protrusion. Tod in Folge hochgradiger Kachexie. Sofort nach dem Exitus lethalis Enucleation, Alkohol.

Bakteriologische Impfung ist nicht ausgeführt. Dagegen finden sich mikroskopisch massenhaft nur längliche Diplocokken, vielfach ausgesprochen bacillär, nach Gram färbbar; massenhafte Phagocyten. Wahrscheinlich Pneumocokken.

Mikroskopische Untersuchung.

Cornea ödematös, an dem Geschwür stark aufgeblättert, perforirt; in der Oeffnung liegt ein Zipfel der hochgradig eiterig infiltrirten Iris. Zwischen den mittleren Lamellen nach oben von der Perforation massenhafte Züge von Leukocyten, doch erreicht diese Infiltration nicht die Peripherie, nimmt im Gegentheil vom Geschwürsgrund aus allmählich an Stärke ab und stellt offenbar eine Infiltration der Cornea von der vorderen Kammer aus dar. Nach unten, obwohl hier der Limbus viel näher liegt, ist die interstitielle Infiltration ganz gering. In der vorderen Kammer ein dichtes, intensiv infiltrirtes Fibrinnetz, in den Maschen mehrkernige Rundzellen und feinkörnige Massen; nur im Kammerwinkel reinzelliger Eiter; der letztere umgiebt

auch unmittelbar die Iris und setzt sich auf ihrer Hinterfläche durch die Pupille fort, von hier aus durch die Zonula in die vorderen und seitlichen Theile des Glaskörpers. Schmale Züge von Wanderzellen verlaufen entlang der Retina im Glaskörper bis vor die Pupille. Die Netzhaut selbst zeigt entzündliche Infiltration in der Nähe der Gefässe; sie ist von einem Fibrinnetz überzogen, in welchem reichlich Leukocyten eingelagert liegen; dieses praeretinale Exsudat hat eine Dicke von 2 mm, drängt vielfach die Limitans interna bogenförmig vor sich her, geht aber nicht selbst in den Glaskörper über, sondern ist von den in letzteren gelegenen Zellzügen, die (s. o.) mit den am Ciliarkörper gelegenen Eitermassen zusammenhängen, durch die Membr. hyaloidea geschieden. Es macht den Eindruck, dass die im Glaskörper gelegenen Rundzellen nicht aus der Netzhaut, sondern von vorn herstammen, d. h. von der eine lebhafte Auswanderung in den Glaskörper hinein zeigenden Ciliargegend. Aderhaut in ihren inneren Schichten zellig infiltrirt.

Mikroorganismen.

Im Ulcus selbst und in der Cornea keine Mikroorganismen. Dagegen massenhaft in der vorderen Kammer: sie ziehen hier in lockeren Zügen entlang der Hinterfläche, sich zwischen den Fibrinfäden verbreitend, ausserdem noch massenhaft im Eiter gelegen, und zwar nicht nur vorn, sondern auch bis zum hinteren Pol des Auges, und zwar im Anschluss an die peripher im Glaskörper gelegenen Eiterzellen. Die Mikrobieen, ausschliesslich längliche Diplocokken oder kleine Stäbchen, (1,5 bis 2 μ lang, 0,5—1 μ breit, einzelne länger; bei andern stimmen die Durchmesser der Einzelglieder mehr miteinander überein) nach Gram intensiv färbbar, liegen vorn neben der Linse locker zwischen den Leukocyten, aber auch in grosser Zahl in denselben. Weiter nach hinten kommen sie immer ausschliesslicher intracellulär vor, und hinter dem Aequator sind ausser vereinzelten freiliegenden Individuen nur Phagocyten vorhanden. Die mikroparasitäre Infection der tiefen Theile beschränkt sich ganz auf diese Rundzellen in der Peripherie des Glaskörpers; sein nicht infiltrirtes, nur von geronnenem Eiweiss erfülltes Centrum ist vollkommen frei, ebenso die Aderhaut und Retina. Die unter der Limitans interna gelegene Exsudatschicht ist ebenfalls vollkommen cokkenfrei. Es beschränkt sich also die Cokkeninvasion auf diese schmale periphere Randzone des Glaskörpers, zeigt sich ausserdem fast ausschliesslich in Gestalt von Phagocyten.

Bezüglich der hier wie vorn gelegenen Phagocyten muss betont werden, dass die Zellen selbst scharfe Umrisse und einen wohlgefärbten Kern zeigen. Sie übertreffen zwar an Grösse meist die unbeladenen Zellen ein wenig, zeigen aber keinerlei Erscheinungen von Degeneration oder Zerfall. Ebensowenig aber lassen die aufgenommenen Cokken besondere Involutionserscheinungen erkennen, haben zumeist regelmässige Doppelform, auch da, wo die Zellen bis auf den Kern vollkommen vollgepfropft sind. Es lässt sich aus dem mikroskopischen Bilde weder die Auffassung gewinnen, dass die Zellen durch die eingedrungenen Keime geschädigt sind noch umgekehrt, dass letztere abgetötet und deshalb aufgenommen seien.

Die Verbreitung der Infection dicht vor der Limitans interna entspricht ganz dem Befunde bei Frau Oberlies Fall X. Doch sind bei letzterer die freigelegenen Cokken bedeutend in der Mehrzahl. Ob in dem beschriebenen Falle zuerst die Cokken für sich den beschriebenen Weg genommen, um dann sogleich in Zellen überzugehen, oder ob gar Phagocyten die Infection hierhin verbreitet haben, ist nicht sicher festzustellen. Die auffallende Thatsache, dass extracelluläre Cokken, wie sie doch in ersterem Falle wenigstens am Orte der frischesten Infection zu erwarten wären, fast vollständig fehlen, lässt die Propagation durch Phagocyten möglich erscheinen [1]).

Der Umstand, dass Pneumocokken die Eitererreger sind, lässt es als unwahrscheinlich erscheinen, dass die Paracentesennadel inficirte, sondern macht eine Infection von der Conjunctiva aus oder durch anderweitige Uebertragung wahrscheinlich.

2. Epikrise.

Auf Grundlage der mitgetheilten Krankengeschichten und Sectionsbefunde ist zunächst hervorzuheben, dass die Fälle von eigentlichem Ulcus corneae serpens, obwohl sie naturgemäss erst in einem sehr vorgeschrittenem Stadium auf dem Wege der Exenteration oder der Enucleation für die Untersuchung gewonnen wurden, doch durchweg noch in ihrem anatomischen Verhalten besondere und charakteristische Züge aufwiesen, welche mit dem bekannten klinischen Bilde des Ulcus corneae serpens in Einklang stehen.

[1]) cf. Axenfeld. v. Graefe's Arch. f. Ophthalm. XL. 3. p. 99.

Es ist zuerst die flächenhafte Ausdehnung der Hornhautprocesse, und zwar in der Weise, dass an der einen Grenze der Process sich noch als frisch, ulcerös und fortkriechend dokumentirt, während in dem zuerst ergriffenen Terrain der Verheilungsprocess schon weit vorgeschritten ist. Dies trat z. B. besonders in Fall I und V (Wiederhold und Braun) hervor, wo die zuerst ergriffenen Corneaparthieen schon völlig wieder mit einer zusammenhängenden Epitheldecke bekleidet sind, wohl aber noch stark verdünnt erscheinen; nur an der einen Grenze des Processes, welche dem progressiven Theil des Ulcus entspricht, sieht man frische Infiltration, Fehlen des Epithels, ulcerösen Zerfall und Wulstung der betreffenden Hornhautparthieen (Taf. I, Fig. 1 und Taf. II, Fig. 6). Der Sitz des Krankheitsheerdes war in diesen Fällen durchweg ein centraler. In Fall IV, Müller (Taf. I, Fig. 3) ist ferner sehr ausgesprochen die Unterminirung des progressiven Randes.

Dagegen zeigten die Fälle von Keratomalacie, namentlich Fall VI, Singel (Taf. III, Fig. 10), Fall VII, Hoepfner (Taf. III, Fig. 11 und Fall VIII, Weber (Fig. 12), einen typischen Sitz und Ausgangspunkt des Processes auf der Grenze des untern Drittels der Hornhaut im Lidspaltentheil. Die Ulcerationen haben ferner nicht die flächenhafte und nur nach einer Richtung progressive Beschaffenheit, sondern die Form von tiefen, kraterförmigen Geschwüren, die Hornhaut durchbrechend oder zum Durchbruch tendirend mit ausgesprochener Neigung zu umfangreicherer Nekrose der befallenen Corneaparthieen in ganzer Dicke. Die entzündliche Infiltration findet hier in der Regel nur vom untern, dem dem Ulcus zunächst gelegenen Rande der Cornea statt, und ebenso ist die Iris und die Gegend des vordern Kammerwinkels durchweg nur im untern Abschnitt an dem entzündlichen Process betheiligt.

Die beiden Fälle von beginnender Panophthalmie 1mal nach frischer Exulceration eines Leukoma corneae adhae-

rens, das sich in Folge eines Ulcus corneae serpens gebildet hatte, und 1mal nach Durchbruch eines indolenten tiefen centralen Ulcus corneae sind besonders bemerkenswerth in Bezug auf die Verbreitung der Mikroorganismen und auf das Fortschreiten der entzündlichen Veränderungen in den tiefern Theilen des Bulbus.

Es sollen die pathologisch-anatomischen Veränderungen der einzelnen Bestandtheile des vorderen Augenabschnittes nach einander und in kurz zusammenfassender Weise auf Grund der mitgetheilten Krankengeschichten von eiteriger Keratitis besprochen werden.

1. Das Verhalten der Membrana Descemetii.

Ein Durchbruch der Descemet'schen Membran wurde in unseren Fällen nur dort beobachtet, wo es zur Perforation der Cornea in ganzer Dicke gekommen, bei der naturgemäss auch die Membr. Descemetii nicht intact bleiben konnte. Dagegen wurde in keinem Falle mit Sicherheit eine Zerreissung der Descemet'schen Haut im Bereich des eiterigen Hornhautprocesses constatirt, sobald eben eine Perforation nicht stattgefunden hatte und die hintern Corneaschichten noch erhalten waren. Nur in 1 Fall Müller IV (Taf. I, Fig. 3) machte es den Eindruck, als ob trotz Erhaltensein der hintern Cornealschichten die Membr. Descemetii doch durchbrochen sei, und als ob eine Zellanhäufung unmittelbar vor der Membr. Descemetii mit dem Hypopyon in der vordern Kammer direct in Zusammenhang stehe; aber bei genauer Betrachtung der anatomischen Verhältnisse auch bei starker Vergrösserung zeigt sich, dass die Membr. Descemet. auch an dieser Stelle noch erhalten ist, und dass es bei verschiedener Einstellung doch gelingt, die Membran continuirlich auch an dieser scheinbaren Perforationsstelle zu verfolgen, wenn auch in keiner Weise von einer scharfen Contour der Membran die Rede sein kann. Dieselbe muss offenbar durch den Schnitt schräg und flächenhaft getroffen

sein, ihre Grenzlinien sind durch die vor und hinter ihr liegenden Zellschichten so verdeckt, dass eine scharfe Contour nicht herauskommt, und es auf den ersten Blick den Eindruck macht, als handele es sich um eine wirkliche Perforation an dieser Stelle. Wir haben daraufhin eine grosse Anzahl von Durchschnitten normaler menschlicher Hornhäute untersucht und uns überzeugen können, wie auch hier bei Faltungen der hintern Hornhautschichten und schrägem Durchschnitt der Membrana Descemetii mit ihrem Endothel Bilder herauskommen, als ob die Descemet'sche Haut an einigen Stellen fehle; man versteht, wie viel leichter noch ein derartiger Defect vorgetäuscht werden kann, wenn vor und hinter der hintern Begrenzungsmembran Zellanhäufungen vorhanden waren. Es soll damit nur darauf hingewiesen sein, wie schwierig es unter Umständen sein kann, das Verhalten der Membrana Descemetii in Bezug auf das Vorhandensein eines Defectes richtig zu beurtheilen. Dass gelegentlich ein derartiger Durchbruch dieser Membran auch bei Erhaltung der hintern Corneaschichten vorkommen soll, das besagen die Mittheilungen von Fuchs, Verdese und Silvestri (Experimentelle Untersuchungen über septische Keratitis, v. Graefe's Arch. f. Ophthalm. XXXVII. 2. 1891). Letzterer hebt jedoch auf Grundlage seiner Impfversuche ausdrücklich hervor, dass trotz einer derartigen Berstung der Membr. Descemetii bei Zellanhäufung in den tiefen Hornhautschichten, keine Mikroorganismen in das Hypopyon der vorderen Kammer übergegangen seien. Ist schon diese letztere Angabe mit einer Frühperforation schwer vereinbar, so zeigt die von Silvestri gegebene Abbildung die grösste Aehnlichkeit mit dem oben beschriebenen scheinbaren Durchbruch und ist für einen wirklichen Defect für uns nicht gerade überzeugend.

Dafür, dass eine Durchsetzung der erhaltenen Membr. Descemetii von Leukocyten oder Mikroorganismen möglich ist, wie das von Horner, M. Bokowa („zur Lehre von

der Hypopyon-Keratitis", Inaug.-Dissert., Zürich 1871) u. A. angenommen worden ist, haben unsere Untersuchungen keine Anhaltspunkte ergeben, ebensowenig für das Vorhandensein kleiner praeformirter Canäle der Descemet'schen Membran im Sinne Ciaccio's.

2. Das Endothel auf der Hinterfläche der M. Descemetii zeigt sich in unsern Fällen vielfach abgehoben und geschwunden, auch bei sonst noch gut erhaltener Descemetscher Membran, besonders ausgesprochen sind diese Veränderungen in dem Theil der M. Descemetii, welcher dem Sitz des Ulcus entspricht. Stellenweise liegen die abgelösten Endothelfetzen riesenzellenähnlich, losgelöst in der vordern Kammer im Hypopyon (Taf. II, Fig. 5, Fall IV, Müller), an andern Stellen hat sich eine Schicht von Leukocyten zwischen Endothel und Membr. Descemetii eingedrängt und dasselbe losgelöst (Taf. II, Fig. 4, Fall IV, Müller). Zum Theil ist auch eine deutliche Wucherung des Endothels zu erkennen, besonders auffällig war dies an Präparaten von Impfkeratitis des Kaninchens, wo zum Theil grössere warzige Verdickungen auf der Hinterfläche der M. Descemetii entstanden waren (Taf. IV, Fig. 14).

Die Endothelzellen selbst zeigten vielfach gleichfalls eine ausgesprochen pathologische Beschaffenheit, wie Zerfall, Quellung, schlechte Färbbarkeit des Kernes u. s. w. Sehr auffällig ist im Fall V Braun (Taf. II, Fig. 9) an einer Stelle der vordern Kammer die Desquamation des Endothels mit gleichzeitiger starker Vergrösserung der einzelnen Zellen, dieselben zeigen sehr lange Ausläufer, sind sternförmig, haben einen sehr grossen Kern u. s. w., so dass sie auf den ersten Blick eine grosse Aehnlichkeit mit stark vergrösserten Hornhautkörperchen gewinnen und doch gestatten geeignete Stellen der Präparate zu erkennen, wie diese grossen verästelten Zellen direct aus dem sich abhebenden Endothel der Membr. Descemetii hervorgehen. Sie gleichen ganz den wuchernden Endothelien, wie sie z. B.

bei der Organisation von Thromben in Gefässen sich finden und als sogen. „Bildungszellen“ z. B. von Ziegler (Lehrbuch der allg. Pathologie Bd. II, S. 61, 1894) beschrieben und abgebildet werden.

3. Das Hornhautparenchym selbst zeigt vielfach Oedem und Erweiterung der Saftlücken. In den erweiterten Safträumen liegen neben den oft geschwellten und in ihrer Form veränderten Hornhautkörpern häufig ein- und mehrkernige Leukocyten (Taf. II, Fig. 7, Fall V, Braun). Die Cornealsubstanz am Ulcusrande ist oft stark gequollen, die Lamellen sind auseinander geblättert, so dass dadurch in diesen Partieen eine deutliche Wulstung der Ränder bedingt wird. Zum Theil ist dieses so veränderte Hornhautgewebe in der Nachbarschaft des Krankheitsheerdes deutlich der Nekrose anheimgefallen und namentlich färben sich dann die Hornhautkörperchen sehr schlecht oder gar nicht mit Haematoxylin (Taf. III, Fig. 10, Fall VI, Singel).

Die Hornhautkörperchen sind vielfach bei dem Entzündungsprocess activ betheiligt und in Wucherung begriffen. In 1 Fall Braun Nr. V war die Vergrösserung der Hornhautkörperchen stellenweise eine ganz enorme (Taf. II, Fig. 8). Ob sie durch ihre Wucherung direct zur Eiterbildung beitrugen, liess sich nicht entscheiden, jedenfalls haben wir dafür beweisende Präparate nicht gewinnen können. Wir müssen zugeben, dass es an einzelnen Stellen sehr schwer hielt, ja hier und da unmöglich war, alle Formen der Leukocyten und Hornhautkörperchen immer mit Sicherheit auseinander zu halten, da offenbar Bilder vorkommen, wo eine Entscheidung morphologisch schwer zu treffen ist (Taf. II, Fig. 7).

In einzelnen Fällen kam es zu einer deutlichen Fibrinausscheidung auch zwischen die Lamellen der Cornea, jedoch nur in unmittelbarem Anschluss an das Ulcus Corneae (Taf. I, Fig. 2, Fall II, Ludwig). In Fall IV Müller erstreckte sich eine schmale streifenförmige Schicht von

faseriger Structur (Fibrin?) ziemlich tief in die Hornhaut unter den unterminirten Geschwürsrand fort, noch gedeckt durch die oberflächlichen Cornealparthieen und im Fall II handelte es sich um einen mächtigen Fibrinpfropf, der die ganze Perforationsstelle ausfüllte und in das angrenzende, aufgelockerte Cornealgewebe noch seine Ausläufer hineinerstreckte. Auch in Fall VI (Singel, Taf. III, Fig. 10) war Fibrineinlagerung in die aufgelockerte benachbarte Cornealsubstanz nachweisbar.

4. Die Form der Cornealinfiltration durch Leukocyten gestaltete sich in einzelnen Fällen ziemlich gleichartig, in andern jedoch auch wieder recht abweichend. Durchweg erfolgte die Einwanderung der Leukocyten in die Hornhaut vom Rande her zum Ulcus hin und zwar in den oberflächlichen Schichten, desgleichen dann starke zellige Infiltration der benachbarten Conjunctiva bulbi und des episkleralen Gewebes. Die mittlern Cornealparthieen waren oft frei von zelliger Infiltration, während sich dann gelegentlich in den tiefen unmittelbar vor der Descemetii gelegenen Cornealschichten wieder eine stärkere Ansammlung von Leukocyten vorfand. Bei dem eigentlichen schweren central gelegenen Ulcus corneae serpens erfolgte die Infiltration oft von der ganzen Circumferenz der Hornhaut her, wenn auch naturgemäss am stärksten von dem Theil des Limbus corneae aus, der dem progressiven Theil des Ulcus am nächsten lag. Dagegen fand in den Fällen von Keratomalacie mit grossem nekrotischen Ulcus im unteren Drittel der Cornea, auch die Zellinfiltration nur vom unteren Hornhautrande aus statt, während die nach oben gelegenen Hornhautparthieen fast ganz verschont blieben von entzündlichen Veränderungen (Fall VI, VII und VIII, Fig. 10, 11 und 12).

Die zellige Infiltration vom Rande her ging gewöhnlich direct und ohne Unterbrechung in das Ulcus über, nur in Fall V, Braun, machte sie eine Strecke vor dem Ulcus Halt und trennte somit eine relativ intacte d. h. nicht in-

filtrirte Zone von Hornhautsubstanz die infiltrirten Randpartheien von dem eigentlichen Ulcus. Es entsprach aber auch in diesem Falle das Bild nicht ganz dem eigentlichen Infiltrationsringe Leber's. Das Fehlen eines typischen Infiltrationsringes, wie er bei der frischen Impfkeratitis oft beschrieben wird, erklärt sich wohl aus dem fortgeschrittenen Stadium und der grossen Intensität der Processe in unsern Fällen.

Hervorzuheben ist in Bezug auf die zellige Infiltration der Hornhautsubstanz entsprechend dem Geschwürsgrunde in Fall VII, Hoepfner, in Fall VIII, Weber (Keratomalacie), eine eigenthümliche Anordnung in Form eines Dreiecks, dessen Spitze im Geschwür gelegen ist und dessen Basis, sich allmählich verbreitend, gerade nach hinten bis auf die Membr. Descemetii reicht (Taf. III, Fig· 11 und 12). Eine derartige Anordnung der Infiltration dürfte wohl, als von der vordern Kammer aus erfolgt, anzusehen sein, und ihre Erklärung bietet keine Schwierigkeit, sobald eine Hornhautperforation im Bereich des Geschwürs vorliegt, wie das in Fall VII constatirt wurde, während in Fall VIII eine solche stattgehabte Perforation wahrscheinlich war, wenn sie auch nicht sicher nachgewiesen werden konnte.

5. Die Bowman'sche Membran fehlt in unsern Fällen naturgemäss im Bereich des eigentlichen Ulcus, sie zerfällt relativ leicht und ihre Resistenz ist mit der der Membr. Descemetii gar nicht zu vergleichen. In Fall VI, Singel, trat ein ausgesprochener faseriger Zerfall auch weit über die Grenze des eigentlichen Ulcus hinaus in die Erscheinung.

6. Das Epithel der Cornea fehlt gelegentlich auch noch in grösserer Ausdehnung in der Umgebung des eigentlichen Ulcus. Markanter noch ist jedoch vielfach die Wucherung des Cornealepithels im Bereich des ulcerösen Hornhautprocesses. Bei den fortgeschrittenen Fällen von eigentlichem Ulcus corneae serpens, z. B. Fall I (Wiederhold in Fall V, Braun, Taf. I, Fig. 1 und Taf. II, Fig. 6), zeigt sich das Epithel weit auf das früher ulceröse Terrain hin-

aufgewuchert, zum Theil mit deutlichen zapfenartigen Verdickungen, während es nur im Bereich des eigentlichen progressiven Ulcusrandes fehlt. Ein anatomisches Verhalten, welches sich ganz mit der klinischen Erscheinungsweise des Ulcus corneae serpens deckt, wenn ein grosser Theil des zuerst ulcerös gewordenen Terrains schon wieder relativ durchscheinend und spiegelnd ist, während nach einer Richtung noch eine ausgesprochene Infiltration und ein deutlicher Progress bemerkbar bleibt. — Aber auch bei der Keratomalacie, Fall VII, Höpfner, tritt eine Wucherung des Hornhautepithels im Bereich des Ulcus sehr ausgesprochen in die Erscheinung, und zwar in der Weise, dass der untere Rand des grossen perforirenden Ulcus in ganzer Ausdehnung mit einer mehrschichtigen Epitheldecke überkleidet ist (Fig. 10), ein Umstand, der geeignet erscheinen muss, ein perforirendes Ulcus der Hornhaut unter Umständen lange fistelnd zu erhalten. Besonders hervorzuheben ist sodann noch die Wucherung des Epithels gelegentlich Fall I Wiederhold bei der Vernarbung einer Spaltungswunde nach Saemisch bei Ulcus corneae serpens. Hier senkt sich ein Epithelzapfen von der Oberfläche tief in die Narbe ein, ja an andern Schnitten erreicht er thatsächlich die Membr. Descemetii, durchsetzt also die ganze Dicke der Cornea. Eine ähnliche tiefe durchgehende Epitheleinsenkung bei perforirenden Hornhautwunden ist bekanntlich von Stoelting (v. Graefe's Arch. f. Ophthalm., XXXI, p. 99) und Gallenga (Acad. di medic. du Torino Fasc. 1 u. 2, 1885) zur Erklärung der traumatischen Iriscysten herangezogen worden. Eingehend beschrieben wird die ausserordentlich schnelle und weitgehende Wucherungsfähigkeit des Hornhautepithels auch von Neese (Ueber das Verhalten des Epithels bei der Heilung von Linear- und Lanzenmesserwunden. v. Graefe's Archiv XXXIII. 1. p. 1. 1887).

7. In Bezug auf die Entstehung und die Form des Hypopyon ist zunächst hervorzuheben, dass wir für

unsere Fälle nur durchaus die Ansicht derjenigen Autoren (Leber u. A.) bestätigen können, dass das Hypopyon nicht aus der Hornhaut direct (Horner, Bokowa u. A.) stammt, sondern von der Iris, der Umgebung des Fontana'schen Raumes und des Schlemm'schen Canales geliefert wird. Die entzündlichen Erscheinungen in der Iris sind namentlich beim Ulcus corneae serpens sehr ausgesprochen, stärker jedoch in der Peripherie als in den mehr central gelegenen Iristheilen, indessen glauben wir, dass sich auch die Oberfläche der mehr central gelegenen Irisparthieen direct an der Production des Hypopyons betheiligen kann, während allerdings in erster Linie in dieser Hinsicht die Gegend des Vorderkammerwinkels in Betracht kommt (Irisperipherie, vorderer Theil des corpus ciliare, Umgebung des Fontana'schen Raumes und des Schlemm'schen Canales).

Bei der Keratomalacie mit nekrotischer Hornhautverschwärung sind die entzündlichen Erscheinungen in der Iris, im corpus ciliare, in der Gegend des Vorderkammerwinkels viel weniger ausgesprochen als beim ulcus corneae serpens und fast nur auf die untern Parthieen des vorderen Bulbusabschnittes beschränkt, während bei den schweren Fällen von ulcus serpens die Iris und die vorderen Theile des Uvealtractus in toto in Mitleidenschaft gezogen waren, wenn auch in den untern Abschnitten oft mehr als in den obern.

Das Hypopyon bildete bei der anatomischen Untersuchung gewöhnlich in unsern Fällen ein gleichmässig eiteriges und fibrinös eitriges Exsudat. In Fall IV Müller trat zum Theil auf der Oberfläche der Iris eine mehr fibrinöse Schicht zu Tage, während sich die eigentliche Leukocytenansammlung in den vordersten Theilen der vordern Kammer zeigte, wie das namentlich noch Nuël in seiner letzten Publication für seinen Fall hervorhebt. Nuël deutet diese Erscheinung in seinem Falle dahin, dass die Irisoberfläche sich hauptsächlich durch die Production eines fibrinösen Exsudates betheilige, während die eigentliche Eiterbildung

von der Irisperipherie und dem Vorderkammerwinkel aus stattfinde. Zur Erklärung dieses Verhaltens durfte aber auch die Chemotaxis im Leber'schen Sinne von Bedeutung sein, indem die zelligen Elemente sich möglichst nahe an den Infectionsheerd heranbegeben und deshalb an der Hinterfläche der Hornhaut reichlicher angehäuft liegen.

Sehr interessant erscheint uns noch in Bezug auf die Hypopyonbildung unser Fall V Braun, wo trotz eines mächtigen septischen Hornhautprocesses intra vitam sowohl als bei der anatomischen Untersuchung ein eigentliches Hypopyon fast ganz fehlte; ein Umstand, der offenbar in dem völligen Fehlen der Iris sowohl als in einer completen Atrophie des vordern Abschnittes des Uvealtractus seinen Grund hatte. Mikroskopisch stimmt dieser Fall bezüglich des Irismangels ganz überein mit der von Debenedetti beschriebenen Irideremia congenita complicata (Annali di Ottalm., XV, p. 184. 1886).

Bei peripherem Sitz des Ulcus corneae serpens in der Nähe der Randtheile der Hornhaut, besteht offenbar eine geringere Neigung zur Hypopyonbildung, als wenn der Process die centralen Theile der Hornhaut occupirt. Am häufigsten scheint das Fortschreiten des Ulcus serpens nach der Richtung zu erfolgen, in welcher der Cornealrand am weitesten von dem Ulcus entfernt liegt, jedoch ist dies durchaus nicht ausnahmslos der Fall.

8. In den beiden Fällen von Panophthalmie nach älteren septischen Hornhautprocessen X Oberliess, und XI Scherer ist noch besonders das schnelle Uebergreifen des entzündlichen Processes auf die tiefern Theile des Auges hervorzuheben und zwar in der Weise, dass derselbe sich hauptsächlich in und vor der Retina fortpflanzte, indem namentlich in dem ersten Fall eine mächtige fibrinöse Exsudation zwischen Retina und Begrenzungsmembran des Glaskörpers stattfand.

Im Hypopyon fanden sich gelegentlich einzelne Pigmentkörnchen, jedoch eine Wucherung und Wande-

rung der Pigmentzellen des hintern Irisblattes und der Pars ciliaris retinae, wie Nuël sie eingehend beschreibt, ist in unsern Fällen nicht nachweisbar gewesen.

II. Theil. Bakteriologie.

Bevor wir auf die genauere Mittheilung unserer Untersuchungsresultate eingehen, wollen wir eine kurze Uebersicht der bisherigen bakteriologischen Befunde bei der eiterigen Keratitis des Menschen voranschicken.

Schon Horner erwähnt 1875 in seinem Fall von Keratitis mycotica bei Erysipel (l. c.) das Vorkommen von Bakterien und vergleicht das anatomische Bild mit dem, wie es bei der Impfung der Cornea mit diphteritischen Massen zu Stande kommt.

1879 theilt Leber den ersten Fall von Hypopyonkeratitis bedingt durch Aspergillus fumigatus mit (v. Graefe's Archiv für Ophthalm. 25, II), denen sich später analoge Fälle von Keratomycosis aspergillina von Uhthoff (Arch. f. Ophthalm. 29, III 1883) und Fuchs (1894 Wien. Klin. Wochenschr. Nr. 17) anschliessen.

1879 berichtet Leber (Sitzungsber. d. ophthalm. Ges. VII, S. 137), dass es ihm bei Hypopyonkeratitis des Menschen wiederholt gelungen sei, Spaltpilze in der Hornhaut nachzuweisen und zwar in dem grau aussehenden nekrotischem Hornhautgewebe im Geschwürsgrunde, aber nicht in den gelb aussehenden eiterigen Massen. In einer uns jetzt persönlich zugesandten Zeichnung aus jener Zeit sieht man zahlreiche kapselumgebene Diplocokken in dem direct vom Geschwür entnommenen Material. 1880 wird von Fuchs (Zehender, Klin. Monatsbl. f. Augenhk. p. 134) ein Fall von vollständiger Sequestration der Cornea nach einfacher Linearextraction mit Cokken in der Cornea publicirt und 1881 von Sorokin (Wratsch Nr. 5) ein solcher von Panophthalmie nach Staarextraction mit „Leptothrix oculorum"; letztere Mittheilung war uns nur im Referat (Centralbl. f. Augenhk. 1881) zugänglich.

Mit dem Jahre 1883 wird sodann durch Leber die Reihe der Mittheilungen über den bakteriologischen Befund bei Hornhautverschwärung in Folge von Xerophthalmus eröffnet (von Graefe's Arch. f. Ophthalm. XXIX, 3). Er fand Cokken und Bacillen in der erkrankten Hornhaut, auch sah er die Xerosebacillen in die Cornea eindringen, ohne dass dieselbe verletzt war und war geneigt, denselben eine pathogene Rolle bei dem

Hornhautproeess zuzusprechen. Hieran sehliessen sieh sodann die Untersuehungen von Fraenkel und Franke 1886 (Areh. f. Augenheilk. XVII, 2. p. 176), welehe in einem Falle von Keratomalaeie bei Xerophthalmus den Staphyloeoeeus pyogenes aureus züehteten und den Xerosebaeillen eine pathogene Bedeutung bei dem Zustandekommen des eiterigen Hornhautproeesses abspreehen. — Braunsehweig (Fortsehritt d. Mediein p. 889) 1890 kommt bei seinen Untersuehungen über denselben Gegenstand zu analogen Resultaten und stellt ebenfalls eine pathogene Bedeutung der Xerosebaeillen für die Keratomalaeie in Abrede. — Biber 1890 („Ueber einige seltene Hornhauterkrankungen" Inaug.-Dissert. Zürieh) fand in einem Fall von Keratomalaeie Cokkenmassen in der Cornea, welehe sieh sehon bald nach Beginn des Processes von der Eingangspforte aus weit in die Hornhaut hinein verbreitet hatten und als die Krankheitserreger angesehen werden. — Loeb 1891 (Centralbl. für Bakteriol. u. Parasitenk. Nr. 12) fand einen naeh Gram nieht färbbaren Kapselbaeillus, am meisten dem Pfeiffer'sehen Kapselbaeillus ähnlieh, in einem Falle von infantiler Keratomalaeie, jedoeh bleibt die ätiologisehe Rolle dieses Baeillus für den Hornhautproeess dunkel, da Loeb keine Impfversuehe anstellte. — Sehanz 1892 (Areh. f. Augenhlk. XXII, 110) untersuehte zwei Fälle von Keratomalaeie und fand in dem einen Streptoeokken und Staphyloeokken und in dem andern Staphyloeoeeus pyogenes aureus als Eitererreger, gleiehzeitig aber aueh Xerosebaeillen. — Einen für Mäuse und Kaninehen bei subeutaner Injeetion virulenten Baeillus konnte Babes 1887 (Wien. med. Presse Nr. 10 p. 351) aus der Hornhaut in einem Falle von Keratomalaeie in Reineultur züehten; derselbe fand sieh aueh in den Organen der infieirten Thiere und musste wohl jedenfalls als der eigentliehe Eitererreger für den Hornhautproeess angesehen werden. — Als Gesammtresultat dürfte aus allen diesen Untersuehungen hervorgehen, dass die eigentliehen Xerosebaeillen keine ätiologisehe Rolle bei der Keratomalaeie spielen, sondern dass die Hornhautvereiterung dureh andere Mikroorganismen (Staphyloeokken, Streptoeokken, pyogene Baeillen) zu Stande kommt.

Die sonstigen bakteriologisehen Befunde bei eiteriger Keratitis des Mensehen, wie sie bisher in der Literatur niedergelegt wurden, sind in ehronologiseher Anordnung ungefähr folgende:

Widmark 1884 („Bakteriologiska studier öfuer dacryocystit oeh uleus serpens corneae" Hygiea XLVI Nr. 25) findet in den vom Ulcus corneae serpens abgesehabten Massen 3mal

Staphylococcus pyogenes und 1 mal Streptocokken. „Ich habe also beim Ulcus serpens mehrere verschiedene Bakterien gefunden. Hieraus folgt jedoch nur, dass an der Oberfläche des Geschwürs verschiedene Mikroorganismenarten vorkommen. Dies hindert nicht, dass die specielle Form der Hypopyonkeratitis, welche wir Ulcus serpens nennen, von einer specifischen Bakterie hervorgerufen wird, obgleich, nachdem das Geschwür entstanden ist, andere Bakterien an der Oberfläche hinzukommen können. Die Hypopyonkeratitis kann durch verschiedene Bakterien bewirkt werden, die ungleiche Heftigkeit, mit welcher sie auftritt, beruht wahrscheinlich auf dem ungleichen Grade der Ansteckungsfähigkeit".

Sattler (Heidelberg. ophthalm. Gesellsch. 1885. Berichte p. 18) hat 1885 bei seinen Untersuchungen über die Mikroorganismen des Thränensackes auch in den Massen vom Ulcus serpens Stäbchen gefunden, warnt jedoch, dieselben als specifisch anzusehen, da sie von nekrotischem Gewebe stammen und Fäulnissbakterien sein können. Auch auf Schnitten vom Ulcus corneae serpens fand er Mikrocokken, ganz ähnlich dem Staphylococcus im Gewebe.

Scimeni 1887 („Ricerche batteriologiche sull' ulcera corneale con ipopio", Palermo 1887) konnte in einem Falle von Panophthalmie nach schwerem Hornhautulcus eine specifische Form von Bacillen, mit welchen er wieder identische Erkrankungen hervorbringen konnte, nachweisen. Bei vier Fällen von Impfung mit den Hypopyonmassen erhielt er negative Resultate, nur 1 mal entstand ein Hornhautgeschwür. Bei Impfversuchen mit aseptischen Achren ebenfalls negative Resultate.

Dinkler 1888 (v. Graefe's Arch. f. Ophthalm. XXXIV, 3) hat einmal bei Conjunctivitis blennorrhoica mit secundärer Hornhautaffection auch im Epithel und in der Substanz derselben, sowie in der Iris Gonnocokken nachgewiesen.

Pflüger 1891 (v. Graefe's Arch. f. Ophthalm. XXXVII, I, p. 208) scheint der Erste gewesen zu sein, der in einem Fall von „Keratitis ulcerosa chronica" mit Iritis und Hypopyon (ähnlich dem Ulcus serpens und seit 6 Monaten bestehend) Mikroorganismen nachwies, welche nach der Beschreibung wohl als Fraenkel-Weichselbaum'sche Diplocokken anzusehen waren, überdies noch Xerosebacillen.

Auch Leber 1891 (l. c.) hat bei einer frischen Hypopyonkeratitis des Menschen direct Material entnommen und damit eine Hornhautimpfung gemacht. Eine Untersuchung der geimpften Stelle ergab nach 3 Tagen eine dichte zellige spindelförmige Infiltration und auch kurze Stäbchen oder Diplocokken.

Wagenmann 1892 (v. Graefe's Arch. für Ophthalmol. XXXIII, Abth. 3) fand in 1 Fall von Hypopyonkeratitis viel Bacillen und auch Cokken, jedoch nur im Ulcus, nicht im Hypopyon. Die Mikroorganismen wurden nicht genau bestimmt, doch mochte Wagenmann glauben, dass die Bacillen die Eitererreger waren. Die Mikroorganismen finden sich ausschliesslich auf dem Geschwür und in dessen nächster Umgebung. Dass sich einzelne Züge vom Geschwürsrande in die Cornea hinein erstrecken, spricht für das Fortschreiten des Processes. In den tiefern Schichten fehlten Mikroorganismen völlig. Es handelte sich um kein typisches Ulcus serpens, sondern um eine Hypopyonkeratitis bei altem Glaukoma haemorrhagicum.

Gillet de Grandmont, „De la nature microbienne des kératites", Arch. d'Ophthalmol. XII, p. 149, 1892, fand bei einer Reihe von Hornhautgeschwüren Staphylococcus albus, und erklärte diesen in erster Linie für die Ursache der eiterigen Keratitis, besonders auch des Ulcus corneae serpens.

Das Jahr 1893 bringt wichtige Mittheilungen über die Bakteriologie der eiterigen menschlichen Keratitis von verschiedenen italienischen Autoren: Gasparrini („Il diplococco dii Fraenkel in patologia oculare", Annali di Ottalmol. XXII 1893, p. 332). Die Arbeit berichtet zunächst über Impfversuche mit Pneumococken auf die gesunde Conjunctiva, in die Cornea und den Glaskörper des Kaninchens. Am virulentesten waren die Pneumocokken am zweiten Tage, am dritten und vierten nicht mehr so für die Cornea und am vierten und fünften auch nicht mehr für die intraoculare Injection. — In zweiter Linie untersuchte Gasparrini 25 Fälle von Hypopyonkeratitis beim Menschen bakteriologisch. In 6 Fällen wurde der Fraenkel-Weichselbaum'sche Diplococcus allein gefunden, der sich bei subcutaner Injection und localer Impfung virulent erwies, in 8 Fällen Diplocokken und Staphylococken zusammen, in weiteren 7 Fällen Diplocokken untermischt mit wenig Colonieen Staphylococken, wo aber die Diplococken virulent waren und aus dem Blute der inficirten Thiere Reinculturen von Diplocokken wuchsen. — In 3 Fällen wurden keine Diplocokken gefunden, jedoch waren dies Fälle, welche schon 10—16 Tage bestanden, analog konnte Gasparrini auch bei den geimpften Thieren nach so langer Zeit oft keine Diplococken mehr nachweisen. — Ueberdies fand Gasparrini die Fraenkel'schen Diplocokken sehr häufig im normalen Conjunctivalsack des Menschen.

Mit den Gasparrini'schen Untersuchungsresultaten decken

sich ungefähr die Mittheilungen über denselben Gegenstand von Guaita (XI. internat. med. Congress in Rom 1894), an dessen Klinik die Untersuchungen von Gasparrini angestellt wurden.

Basso (XI. internat. med. Congress in Rom 1894) hat im Ganzen 60 Fälle von Hypopyonkeratitis bakteriologisch untersucht und in der grossen Mehrzahl den Fraenkel-Weichselbaum'schen Diploeoccus als das infectiöse Agens gefunden. Er untersuchte die Fälle im Beginn, und solche, wo kein Thränenleiden bestand, und dann erhielt er oft Reinculturen von Fraenkel'schen Diplocokken. In späteren Stadien gewann er Culturen mehrerer Mikroben, wie Staphylococcus albus und vor Allem Streptocoecus pyogenes, ebenso bei Complicationen mit Dacryoblennorrhoe. Basso hat in vielen Fällen noch einen andern Diplococeus beobachtet, welcher biologisch von dem Fraenkelschen different sein soll, da er sich viel weniger virulent und fähig zeigt, bei Kaninchen eine weniger heftige Keratitis hervorzurufen.

Wir haben diese 3 Arbeiten der italienischen Autoren etwas eingehender referirt, weil sie neue bakteriologische Befunde bei Ulcus corneae serpens und Hypopyonkeratitis bringen, Befunde, die, wie wir später sehen werden, vielfach Analogieen mit unsern eigenen Untersuchungsresultaten bieten.

Aus der allerneusten Zeit sind dann noch die Mittheilungen von Terson et Gabrielides, (Arch. d'Ophthalmolog XIV, 1894 p. 493), unsere eigenen (Wiener Naturforscherversammlung 1894, Septemb.), Gourlay (Annal. d'oculistique Janvier 1895), Etienne (Archives de médecine expériment. et d'anatomie pathol. T. VII 1. série. 1895), Bach (v. Graefe's Arch. f. Ophthalmolog. XXXXI, 1895) und Cuénod („Du pneumocoque en pathologie oculaire", Congrés societ. francaise d'ophthalmolog v. 6 — 9 Mai 1895) zu erwähnen. Gourlay nimmt an, dass bei der eiterigen Keratitis gewöhnlich Staphylocokken und Streptocokken sich mischen und dadurch besonders perniciös wirken, und ebenso ist Bach noch der Ansicht, dass als Infectionskeim beim Ulcus corneae serpens wohl in erster Linie der Staphyloeoeeus pyogenes als Krankheitserreger anzusehen ist. Terson und Gabrielides haben bei einem eiterigen traumatischen Hornhautgeschwür, sowohl im Nasensecret des ozaenoesen Patienten, wie von der Hornhaut den Loewenberg'schen Ozaenabacillus gezüchtet und bei einer Hornhautvereiterung nach Staarextraction den Staphylococcus pyogenes aureus. Etienne citirt offenbar diesen ersten Fall von Ulcus coneae septicum aus der Terson'schen Praxis mit gleichzeitiger Ozaena. Cuénod betont wieder mehr die ätiologische

Bedeutung des Fraenkel-Weichselbaum'schen Diplococcus für das Zustandekommen schwerer Hornhautulcerationen, sowie gewisser gutartiger Conjunctivitis- und Dacryocystitisformen.

Damit dürften die bisher vorliegenden Literaturangaben über die bakteriologischen Befunde bei der eiterigen Keratitis des Menschen so ungefähr gekennzeichnet sein. Wie schon erwähnt reichen unsere Untersuchungen über diesen Gegenstand schon bis in das Jahr 1892 zurück und haben wir damals schon in verschiedenen Fällen den Befund des Fraenkel-Weichselbaum'schen Diplococcus bei Ulcus corneae serpens erhoben und auch experimentell die Frage in dieser Richtung verfolgt, wie sich aus unsern Krankengeschichten und deren Daten ergiebt. Eine kurze Mittheilung über unsere Untersuchungen erfolgte auf der Deutschen Naturforscher- und Aerzteversammlung in Wien 1894, mit einer eingehenden Publication glaubten wir erst jetzt hervortreten zu sollen, nachdem allmählich das Untersuchungsmaterial ein sehr umfangreiches geworden ist und sich nicht nur auf die eiterige Keratitis beschränkte, sondern die Bakteriologie der äussern Augenerkrankungen überhaupt umfasste.

Die von uns verwendete Methode der bakteriologischen Untersuchung war ungefähr folgende: Zunächst wurde nach Abspülung des Geschwürsgrundes mit einem kräftigen Strahl sterilisirten Wassers, mit einem spitzen Skalpell oder einer Lanze aus dem erkrankten Gewebe der Cornea (d. h. beim Ulcus serpens aus dem progressiven Rande) nach Cocainanwendung vorsichtig Material entnommen, sowohl für Herstellung von Deckglaspräparaten als zur Anlegung von Culturen auf verschiedenen schräg erstarrten Nährböden. Das ausgiebige Abspülen entfernt das anhaftende Secret und seine secundär angesiedelten Mikroorganismen (besonders Staphylocokken). Die Deckgläser wurden gefärbt (Fuchsin, Methylenblau u. s. w.) und gewöhnlich sodann in Wasser und später in Canadabalsam untersucht. Die Untersuchung in Wasser geschah deshalb, weil Kapseln in demselben erheblich deutlicher sind. Als Nährböden wurden in erster Linie Blutserum und Glycerin-Agar verwendet, auf welchen das Impfmaterial verrieben wurde. Die so beschickten Röhrchen wurden im Brütofen bei 35—37° C. gehalten. Von diesen Original-

röhrchen wurde die Isolirung der Mikroorganismen bewerkstelligt, entweder durch directe Uebertragung einzelner Colonieen auf andere Röhrchen oder durch das Plattenverfahren. Es wurden vor Allem auch Bouillon und Gelatineculturen angelegt, letztere erwiesen sich in differentiell diagnostischer Beziehung besonders wichtig. Auch die Färbung nach Gram wurde in allen Fällen ausgeführt.

Die erhaltenen Reinculturen wurden dann verimpft, sowohl local in die Hornhaut des Kaninchens als auch subcutan oder intraperitoneal beim Kaninchen, Meerschweinchen und weissen Mäusen. Derartige Impfungen wurden oft wiederholt und in gewissen Zwischenräumen ausgeführt, um die Dauer und die Intensität der Virulenz der Mikroorganismen, je nach dem Alter der Cultur, festzustellen; und ebenso wurde in einer Reihe von Fällen namentlich in Bezug auf den Fraenkel-Weichselbaum'schen Diplococcus constatirt, wie lange derselbe noch übertragbar blieb von einem Nährboden auf den andern, und wie sich Virulenz und Uebertragbarkeit der Mikroorganismen zu einander verhielten. Die beim Kaninchen angelegte Impfkeratitis wurde in der Regel wiederum bakteriologisch untersucht und in einer Reihe von Fällen später auch anatomisch. Ebenso wurden in der Regel bei den Thieren, welche nach subcutaner Injection der Mikroorganismen eingingen, letztere wieder aus dem Blut oder den inneren Organen gezüchtet und dann häufig wiederum auf ihre locale Virulenz geprüft.

Auch auf das Verhalten der Mikroorganismen im Schnittpräparat wurde, so weit eine anatomische Untersuchung ausgeführt werden konnte, genau geachtet und bewährte sich hierfür am meisten die Bakterienfärbung nach Weigert.

Wir stellen unser Glycerin-Agar jetzt so her, dass wir sehr vorsichtig alkalisiren; so bald eine Spur alkalische Reaction sich zeigt, machen wir mit einigen Röhrchen den Versuch, ob Pneumoeokken auf ihm wachsen. In dieser Weise vermeidet man am besten die zu starke Alkalescenz, durch die der Nährboden für die genannten Mikroorganismen so häufig unbrauchbar wird.

Bevor wir zu einer zusammenfassenden Besprechung der Untersuchungsergebnisse übergehen, wollen wir auch hier eine Anzahl kurzer klinischer Krankengeschichten spec. mit Rücksicht auf den bakteriologischen Befund voranschicken, soweit dieselben besonders bemerkenswerth sind und zur Illustration der gewonnenen Thatsachen geeignet

erscheinen. Wir verweisen ferner auf die bakteriologische Untersuchung der im I. Theil genauer beschriebenen 11 Beobachtungen. Die dann noch übrigen Fälle werden einfach statistisch mit verwerthet werden, und glauben wir von einer besondern Mittheilung derselben absehen zu dürfen.

1. Mittheilung der Krankheitsfälle.

A) Fälle von Ulcus corneae serpens (Pneumocokken-Infection).

Fall XII. Taf. IV, Fig. 16, a, b, c.

Bauersfrau Kunigunde Klingelhöfer, 50 Jahre, aus R., wird am 6. VIII. 94 in die Klinik aufgenommen. Seit 1 Jahr Epiphora. Rechts Dacryostenose, im Thränensack etwas trüb schleimiges Secret. Links Dacryoblennorrhoe mit reichlichem eiterigen Secret. In der Mitte der Cornea rundes muldenförmiges, ziemlich tiefes Geschwür mit schmutzig graugelber Infiltration, ohne stärkere Infiltration des Randes, schmales Hypopyon und Iritis. In den nächsten Tagen zeigt der Geschwürsrand nach unten aussen eine intensive graugelbe Infiltration unter Fortschreiten des Ulcus nach dieser Richtung. Durch galvanocaustische Behandlung wird der geschwürige Process zum Stillstand und zur Ausheilung gebracht und Pat. am 25. VIII. 94 als geheilt entlassen.

Bakteriologische Untersuchung. Ein Deckglaspräparat aus dem linksseitigen Thränensackeiter zeigt an mehreren Stellen deutliche kapselumgebene Diplococken. Auf den angelegten Glyc.-Agarculturen vom Thränensackeiter wachsen im Brütofen zahlreiche Reinculturen der Fraenkel-Weichselbaum'schen Diplococken in flachen, glasigen, tröpfchenförmigen Colonieen. Vielfach zeigt sich die Anordnung der Diplococken in Form von Ketten. Die Grösse der Einzelindividuen ist wechselnd, zum Theil grössere Involutionsformen und an einigen Stellen sind auch auf der Cultur Kapseln vorhanden. Die Ketten von sehr verschiedener Länge, doch meist ziemlich kurz, plump und geradlinig. Die einzelnen Glieder sind nur zum Theil länglich, viele unregelmässig, zum Theil rundlich, und sogar in der Längsrichtung abgeflacht, färben sich nach Gram (Taf. IV, Fig. 17). — Mit diesen so gewonnenen, 1 Tag alten Culturen aus dem Thränensack, wird die linke Hornhaut eines Kaninchens geimpft, auf dem rechten Auge, desselben Thieres, wird der intacte Conjunctivalsack inficirt. Es tritt auf dem linken Auge (Hornhautimpfung)

eine allmählich ansteigende Reaction ein, die am 3. Tage eine sehr bedeutende Höhe erreicht (Lidschwellung, Impftasche eiterig infiltrirt, auch der übrige Theil der Cornea diffus getrübt u. s. w.). In weiteren 5 Tagen noch erhebliche Zunahme der Erscheinungen mit Protrusion des Bulbus. — Sehr bemerkenswerth ist nun bei dieser Hornhautimpfung, dass die Conjunctiva bulbi in sehr ausgesprochener Weise mit betheiligt wird; sie erscheint stark verdickt und grauweisslich infiltrirt, ist von ziemlich derber Consistenz und am Limbus beträgt die gleichmässige Verdickung der Conjunctiva 1,0 mm. Es handelte sich hier nicht etwa um Auflagerungen, sondern das Gewebe der Bindehaut selbst ist durch die ganze Dicke in dieser Weise grauweisslich infiltrirt. Es gelingt nicht, aus diesen so eigenthümlich veränderten Conjunctivalparthieen auf dem Wege der Cultur, oder im Deckglaspräparat, die Fraenkel-Weichselbaum'schen Diplocokken wieder zu gewinnen, auf den Culturen wachsen nur Staphylocokken.

Auch auf dem rechten Auge des Kaninchens, bei welchem am 8. VIII. 94 in den intacten Conjunctivalsack die Diplocokken-Reinculturen mit der Platinöse gebracht wurden, entwickeln sich starke Reaktionserscheinungen in der Conjunctiva. Schon am Tage nach der Impfung ist die Conjunctiva im untern Theil des Bindehautsackes geröthet, verdickt und grau verfärbt. Die Reaction wächst in den nächsten Tagen und dehnt sich aus, bleibt aber doch eine partielle, so dass der obere Theil des Conjunctivalsackes relativ frei bleibt. Nach 5—6 Tagen hat das Bild eine grosse Aehnlichkeit mit den oben erwähnten Conjunctivalveränderungen am linken Auge (Verdickung, derbe grauweissliche Infiltration, die oberflächlichen Schichten brüchig und offenbar zum Theil nekrotisch). Von diesen Conjunctivalparthieen werden auch Culturen angelegt, es wachsen nur Staphylocokken, welche in den intacten Conjunctivalsack eines andern Kaninchens gebracht keine wesentlichen Reactionerscheinungen hervorrufen, Diplocokken von diesen Conjunctivalparthieen zu züchten gelingt auch hier nicht. Trotzdem aber muss man bei dem gleichartigen Resultat auf beiden Augen in Bezug auf die Conjunctivalveränderungen doch den Fraenkel-Weichselbaum'schen Diplocokken die ätiologische Rolle unseres Erachtens vindiciren, da die gezüchteten Staphylocokken nicht im Stande waren, derartige Veränderungen bei weiterer Verimpfung hervorzurufen.

Bei diesem seltenen Impfresultat in Bezug auf die Conjunctiva des Kaninchens wurden die verwendeten, aus dem Thränensack am 7. VIII. 94 gewonnenen Diplocokken-Reinculturen nach

den verschiedensten Richtungen weiter untersucht und fortcultivirt. Zunächst ist in dieser Hinsicht hervorzuheben, dass die Culturen auffallend lange übertragbar bleiben, noch nach 4 Wochen gelingt es, eine erfolgreiche Uebertragung auf Glycerinagar von den ursprünglichen Culturen vorzunehmen. Die Virulenz der ursprünglichen Culturen für Kaninchen-Hornhaut und -Conjunctiva erhielt sich ebenfalls recht lange. Eine abermalige Impfung einer Kaninchenhornhaut mit der ersten Cultur nach 12 Tagen machte wieder die heftigsten Reactionen und wiederum zeigte sich die hochgradige und eigenthümliche Betheiligung der Conjunctiva wie bei dem zuerst geimpften Thier. Nach 3 Wochen schien die locale Virulenz der ersten Culturen für Hornhaut und Conjunctiva erloschen zu sein.

Bei subcutaner Injection, sowohl bei Meerschweinchen als Kaninchen, erweisen sich die Kulturen ebenfalls virulent, jedoch in der Weise, dass local ein Abscess auftritt und nach einigen Tagen (4—8) die Thiere dann zu Grunde gehen. Aus dem Abscesseiter sowohl, als aus dem Blut der Thiere gelingt es wiederum, direct Reinculturen der Diplocokken zu gewinnen. Die Grösse der so cultivirten Diplocokken variirt erheblich, je nach dem Ort, wo sie gewachsen. Fig. 16, a, b, c zeigen diese verschiedenen Grössenverhältnisse, je nachdem die Mikroorganismen im Abscesseiter, im Blut, oder auf der Glycerin-Agarcultur in Betracht gezogen wurden. Durchschnittliche Länge eines Diplococcus in den am Ulcus serpens angelegten Glycerin-Agarculturen 1—1,5 μ, Breite 0,5 μ, im Blut des Meerschweinchens Länge 2—3 μ, Breite 1—1,5 μ; im Abscesseiter Breite 2 μ, Länge wechselnd, indem zum Theil kuglige, zum Theil längere bacilaere Formen resp. Ketten vorkommen (2—6 μ und mehr). Kapseln hier ganz besonders breit: 1—2 μ sogar.

Auch diese, aus dem Abscesseiter und Blut der Versuchsthiere bei der Section gewonnenen Reinculturen der Diplocokken, erweisen sich bei localer Verimpfung für die Cornea und den Glaskörper noch sehr virulent, auch fällt bei diesen Impfungen wohl die unverhältnismässig starke Betheiligung der Conjunctiva auf, jedoch entsteht nicht mehr diese eigenthümliche grauweisse derbe Infiltration der Conjunctiva, wie bei den ersten Impfungen, namentlich nicht, wenn die Mikroorganismen in den intacten Conjunctivalsack gebracht werden.

Von dem Ulcus corneae serpens selbst ist in diesem Falle äusserer Umstände halber kein Material entnommen worden, da jedoch in dem Thränensacksecret nur die Diplocokken vorhanden waren, so erscheint es nicht gewagt, dieselben auch für den Cor-

neaprocess verantwortlich zu machen. Bei allen anderen Fällen ist auch die Hornhaut selbst untersucht worden.

Fall XIII. Taf. IV, Fig. 17, a, b.

Marie Heldmann 54 Jahr alt aus G.: Aufnahme am 29. VIII. 92 wegen typischem rechtsseitigem Ulcus corneae serpens mit Hypopyon, 6 Tage alt. Der Rand des Ulcus besonders nach oben infiltrirt, ausgesprochene iritische Erscheinungen, hintere Synechieen. Das Leiden vor 6 Tagen durch eine Strohhalmverletzung entstanden. Kein Thränenleiden, dagegen besteht Ozaena narium. Behandlung durch Galvanokaustik, Paracentese der vordern Kammer und später optische Iridektomie. Finger in 3 m.

Bakteriologische Untersuchung.

Von dem progressiven Geschwürsrand angelegte Culturen (Blutserum, Glycerinagar) ergaben den Befund von Fraenkel-Weichselbaum'schen Diplocokken, gleichartige kleine punktförmige durchscheinende Colonieen, welche sich mikroskopisch aus Doppelcokken zum Theil mit hellem Hof, zum Theil aus kleinen kurzen Stäbchen mit etwas verjüngten Enden zusammensetzen, beide Elemente gehören aber offenbar derselben Gruppe an und bilden theilweise kurze Ketten, keine Eigenbewegung. Länge der Doppelcokken durchschnittlich 1,5 μ, Breite 0,5 μ, die Stäbchen etwas kürzer. Diese kleinen glasigen Colonieen verschmelzen bald zu einem diffusen glasigen Belag und verlieren relativ schnell ihre Uebertragbarkeit (nach 2 Tagen), sie wachsen nicht auf Gelatine bei Zimmertemperatur.

Impfung einer Kaninchenhornhaut mit einer ganz frischen Glycerinagarcultur: Es entwickelt sich allmählich ein heftiger eiteriger Hornhautprocess und zwar so, dass in den ersten beiden Tagen die Reactionen relativ gering sind, mit dem dritten Tage jedoch sehr in die Höhe gehen und jetzt das Bild der eiterigen Keratitis mit Hypopyon und Iritis bilden.

Von dieser eiterigen Keratitis des Kaninchens werden am fünften Tag nach der Impfung wieder Culturen auf verschiedenen Nährböden angelegt. Auf Glycerinagar- und Blutserum-Culturen entwickeln sich neben einzelnen Staphylocokkencolonieen (wohl Verunreinigung) wieder zahlreiche kleine glasige Culturen der Diplocokken zum Theil mit Hof umgeben. Sehr auffällig sind aber nun massenhafte und geradezu colossale Involutionsformen (s. Taf. IV Fig. 17). Die Mikroorganismen bilden vielfach grosse Ketten von über 70—80 Gliedern, und haben oft eine sehr be-

deutende Grösse, sind bis zu 2 μ breit. Der Längsdurchmesser ist sehr verschieden; einzelne Doppelformen sind bis 5 μ lang, andere etwas kürzer, als breit (1,5 : 2 μ). Diese Ketten sind in ganzer Länge zum Theil von einem deutlichen Hof umgeben und bestehen aus kurzen, dicken, etwas länglichen Gliedern, die aber häufig eine Segmentirung in schmale quere Scheiben bieten. Es sieht dann so aus, als hätte man Bakterien vor sich, die mit den Längsseiten an einander liegen (ähnlich wie Ringelwürmer). In andern Ketten haben diese Glieder eine leichte seitliche Einbuchtung und gewinnen dadurch ein biscuitförmiges Aussehen. Neben diesen Involutionsformen, die sich ganz in der gleichen Weise noch bei einem zweiten Fall gefunden haben, finden sich nun auch normale Formen des Diplococcus lanceolatus und daneben eine Reihe von Uebergangsformen zwischen beiden, so dass es gar keinem Zweifel unterliegt, dass auch diese grossen ungewöhnlichen Ketten aus dem ursprünglichen Diplococcus lanceolatus hervorgegangen sind. Die Uebertragbarkeit dieser Culturen erlischt sehr schnell, am dritten Tage ist sie schon nicht mehr möglich, dagegen wachsen aus diesen Culturen mit den vielfachen Involutionsformen am ersten und zweiten Tage im Gelatine und Bouillon bei Brüttemperatur wieder die gewöhnlichen Formen des Diplococcus lanceolatus, neben welchen sich sehr bald (nach 2 Tagen) schon wieder die Involutionsformen (lange Ketten u. s. w.) einfinden. Die Impfung einer Kaninchen-Cornea mit einer derartigen Cultur erwies sich nur als sehr wenig wirksam. Jedenfalls handelt es sich hier um sehr eigenartige bisher unbekannte Involutionsformen des Fraenkel-Weichselbaum'schen Diplococcus, wie sie z. B. auch in der grossen Arbeit von Kruse und Pansini nicht erwähnt werden.

Auch aus dem Conjunctivalsack wurden Culturen angelegt und waren auch hier sowohl im Deckglaspräparat als auf den Culturen in erster Linie Fraenkel-Weichselbaum'sche Diplokokken nachweisbar, daneben aber auch Xerosebacillen und weisse Staphylokokken.

Fall XIV. Taf. IV, Fig. 18 a, b, c, d.

Frau Barthmann kommt am 11. VIII. 95 mit einem typischen Ulcus corneae serpens in der Mitte der Cornea mit progressivem Rand nach unten, grossem Hypopyon, Iritis und starken entzündlichen Erscheinungen in der Behandlung. Auf dem linken Auge besteht schon seit längerer Zeit Dacryocystoblennorrhoe.

Bakteriologische Untersuchung.

Im Deckglaspräparat vom Ulcus zahlreiche Fraenkel-Weichselbaum'sche Diplocokken mit deutlicher Kapsel (s. Taf. IV. Fig. 18*a*). Länge (exl. Kapsel) 1,5—2 μ, Breite 0,5—0,75 μ. Auf den Culturen (Blutserum, Glycerinagar) wachsen reichliche kleine glasige tropfenförmige flache Colonieen, fast Reinculturen von Diplocokken, ganz vereinzelt Staphylocokken (wohl Verunreinigung).

Aus dem Thränensackeiter ergiebt die Untersuchung ein analoges Resultat.

Am folgenden Tag wird eine Bouillonaufschwemmung der Glycerinagarcultur (2 Koch'sche Spritzen) einem Kaninchen unter die Bauchhaut eingespritzt, das Thier bleibt am Leben und zeigt auch keine markanten Krankheitserscheinungen. — Ein zweites Thier wird mit derselben frischen Glycerinagarcultur rechts in die Cornea geimpft, es erfolgen mässige Reactionserscheinungen (weissgraue Infiltration der Impftasche, theilweise Ulceration derselben u. s. w.), welche allmählich ansteigen und sich vom fünften Tage ab wieder zurückbilden. Bei einer spätern Impfung eines zweiten Kaninchens (1 Tag alte Glycerinagarcultur) fallen die entzündlichen Erscheinungen intensiver aus und steigen schneller an, bilden sich aber später auch zurück. In diesem Falle ist wieder eine auffallend starke Betheiligung der Conjunctiva zu betonen (Schwellung, reichliche Secretion u. s. w.) und erinnert dieser Befund an die Impfresultate von Ludwig (Fall II) und Klingelhoefer (Fall XII), wenn auch in keiner Weise so hochgradig wie bei den letzteren. — Eine gleichzeitige Impfung in den intacten Conjunctivalsack bei demselben Kaninchen bleibt ohne wesentliche Reaction.

Sehr instructiv ist in diesem Falle auf den verschiedenen Abimpfungen von ein und derselben Cultur auf verschiedene Nährböden (Blutserum, Glycerinagar) die Variabilität in der Form der Mikroorganismen, wie das in Taf. IV, Fig. 18*b*, *c*, *d*. dargestellt ist. Auf der frischen Blutserumcultur ist die Diplocokkenform noch fast ganz rein und von derselben Grösse (Fig. 18*b*), Länge der Dipl. 1,5—2,5 μ, Breite 0,5—1 μ (excl. Kapsel), auf einer davon abgeimpften, 4 Tage alten Glycerinagarcultur zeigen sich mannigfache Involutionsformen, Quellung der Einzelindividuen, Umwandlung in längliche, an den Enden verschmälerte oder auch verdickte Stäbchen bis zu einer Länge von 5 μ, welche aber gewöhnlich zu den nach Art der Diplocokken liegen, dazwischen kleine Ketten und einzelne normale Diplocokken (Fig. 18*d*).

Eine Abimpfung hiervon wieder zeigte nach einigen Tagen noch stärkere Form und Grössenverschiedenheiten (Fig. 18*c*), Umwandlungen in Stäbchen mit seitlicher Einschnürung, oder mit kolbiger Anschwellung hauptsächlich an einem Ende, kurze Ketten von Diplocokken in sehr verschiedener Grösse. Daneben stark gequollene, sehr dicke rundliche und ovale Gebilde (bis 4 μ im Durchmesser) und Stäbchen (4 μ : 2,5 μ etc.). Vielfach sind die Einzelglieder einer Doppelform verschieden stark gequollen, so dass mannigfache Flaschen- und Kegelformen entstehen. Alles in Allem aber betrachtet, kann es gar kein Zweifel sein, dass es sich hier lediglich um einen Mikroorganismus handelt, und es zeigt sich, dass diese Colonieen trotz reichlicher Involutionsformen zum Theil doch noch übertragbar sind, und wieder Reinculturen darstellen.

Fall XV.

Katharina Werdenbach, 63 Jahre alt, aus Walpersdorf, wird am 31. VIII. 92 in die Klinik aufgenommen. Pat. sonst gesund. 6 Tage vor der Aufnahme Verletzung des rechten Auges durch Strohhalm, an welche sich sofort eine heftige Entzündung des Auges anschloss. Thränen des rechten Auges bestand schon längere Zeit zuvor. Es besteht hier Dacryoblennorrhoe.

Auf dem rechten Auge grosses central gelegenes Ulcus corneae serpens mit sichelförmigem progressivem Rande nach aussen, Hypopyon. Galvanokaustik, später Spaltung nach Saemisch, wiederholte Wiedereröffnung der Wunde, Heilung, optische Iridektomie, Finger 0,5 m.

Bakteriologische Untersuchung: Im Deckglaspräparat vom Ulcus mit hellem Hof umgebene Fraenkel-Weichselbaum'sche Diplocokken, hier und da auch in kurzen Ketten angeordnet. Auf den Culturen zahlreiche kleine glasige Reinculturen, bald zu einem kaum sichtbaren durchscheinenden Belage confluirend. Mikroskopisch Diplocokken, jedoch bei vielen sind die Doppelglieder aus kurzen breiten Bakterien zusammen gesetzt, zum Theil in kurzen Ketten zusammenliegend, färben sich nach Gram, keine Eigenbewegung im hängenden Tropfen. Länge eines Doppelcoccus (Canadabalsam) durchschnittlich 2 μ, doch auch kleiner und grösser. Breite $^1/_2$ — 1 μ. Impfung der Kaninchen. Cornea mit derartigen 2 Tage alten Culturen, ergiebt anfangs eine graue Infiltration der Impftasche, allmählich im Verlauf der nächsten 3 Tage steigern sich die entzündlichen Erscheinungen zu bedeutender Höhe (eiterige Infiltration, Hypo-

pyon, Iritis), und am 6. Tage beginnende Panophthalmie. Aus der Impftasche dieses Kaninchens werden wieder Pneumocokken und Staphylocokken durch die Cultur gewonnen, die letztern erweisen sich für die Kaninchencornea sehr wenig virulent, die Diplocokken sind die eigentlich entzündungserregenden Mikroorganismen.

Auch im Thränensacksecret sind die Fraenkel-Weichselbaum'schen Diplocokken zum Theil mit Höfen zum Theil in kurzen Ketten angeordnet nachweisbar. Mit einer solchen aus dem Thränensack gewonnenen Diplocokken-Cultur, wird 3 Wochen nach Anlegung derselben, als mikroskopisch neben Involutionsformen noch eine geringe Anzahl deutlicher hofumgebener Diplocokken nachweisbar sind, noch die Impfung einer Kaninchencornea ausgeführt, dieselbe erweist sich jedoch nicht mehr wirksam.

Fall XVI.

Frau Anna Mühling, 66 Jahre alt, wurde am 17. IX. 94 in die Klinik aufgenommen. Patientin, sonst gesund, verletzte sich am 7. IX. 94 mit einem Strohhalm das rechte Auge. Gethränt soll das rechte Auge schon längere Zeit haben, es besteht zur Zeit eine rechtsseitige Dacryocystoblennorrhoe. Es besteht im Centrum der rechten Cornea ein relativ kleines, aber typisches Ulcus serpens mit citerig infiltrirtem sichelförmigem progressivem Rande, Hypopyon, Iritis. Heilung unter antiseptischer Behandlung.

Bakteriologische Untersuchung: Im Deckglaspräparat von dem Ulcus sehr zahlreiche Fraenkel-Weichselbaum'sche Kapseldiplocokken, vielfach jedoch auch in der Form von kurzen an den Enden abgestumpften Bakterien mit seitlicher Einschnürung (Fig. 19).

Auf den angelegten Culturen nur Reinculturen von Diplocokken, dieselben sind, von der Glycerin-Agarcultur entnommen, erheblich kleiner als diejenigen im Deckglaspräparat; ihre Länge, das heisst die des Doppelcoccus, beträgt hier 1,5—2 μ, Breite 0,5—0,75 μ.

Fall XVII.

Frau Katharina Specht, 40 Jahre alt, aus Wiera, wurde am 3. VIII. 92 aufgenommen. Beiders. alte Dacryocystoblennorrhoe, weswegen schon vor 14 Jahren eine Spaltung der Thränencanäle vorgenommen. Seit 6 Tagen hat sich eine Entzündung am rechten Auge eingestellt, nachdem Patientin am Tage vorher Flachs ausgezogen und, wie sie glaubt, sich dabei verletzt hat. Vier Tage nach dem Beginn der Erkrankung kommt Patientin zuerst in die

Poliklinik und wird ein typisches Ulcus serpens mit progressivem Rande in der Mitte der Cornea constatirt, gleichzeitig Hypopyon. Mehrmalige Galvanokaustik bringt schliesslich den Process zum Stillstand und wird Patientin am 14. VIII. 92 gebessert entlassen.

Bakteriologische Untersuchung: Direct aus dem Ulcus entnommenes Material wird sowohl im Deckglas untersucht, als auf verschiedene Nährböden (Blutserum, Glycerinagar, Traubenzuckeragar) übertragen. Im Deckglas zahllose Kapselmikroben, Diplocokken, zum Theil kurzen Stäbchen mit Polfärbung ähnlich, jedenfalls nur eine Sorte von Mikroorganismen, dieselben liegen überall extracellulaer, haben keine Eigenbewegung und färben sich nach Gram. Grösse der Doppelfigur (Canadabalsam) 1,5—2,5 μ, einzelne grösser; Ketten werden nicht gefunden.

Culturen: Auf sämmtlichen Röhrchen kleinste punktförmige glasige Colonieen der Fraenkel-Weichselbaum'schen Diplocokken, zum Theil jedoch in Form von langen Ketten, welche vielfach auffallend unregelmässig gewunden waren. Nach 14 Tagen wird noch ein Versuch gemacht, die im Brutofen aufbewahrten Culturen zu übertragen, jedoch gelingt das nicht mehr.

Eine 2. Abimpfung von dem Ulcus corneae serpens, welches später insofern etwas von dem ganz typischen Bilde abweicht, als die Randinfiltration aus zahlreichen kleinen graugelben Heerden besteht, ergiebt ein gleiches Resultat, nämlich Reinculturen der Fraenkel-Weichselbaum'schen Diplocokken.

Fall XVIII.

Katharina Werner, 36 Jahre alt, aus Schreufa. Seit 10 Jahren linksseitiges Thränenleiden (Dacryoblennorrhoe), seit 14 Tagen hat sich das linke Auge entzündet, Aufnahme am 22. IX. 92. Patientin sonst gesund. Auf den innern untern Partheien der Cornea findet sich ein typisches grösseres Ulcus corneae serpens mit sichelförmigem progressivem Rande nach oben; grosses Hypopyon. Behandlung durch Galvanokaustik und Spaltung nach Saemisch. Gebessert entlassen.

Bakteriologische Untersuchung: Im Deckglaspräparat vom Ulcus, zahlreiche Kapselcokken, zum Theil in Form von Diplocokken, zum Theil von kurzen Stäbchen mit Einziehung in der Mitte. Diese Mikroorganismen theilweise auch ohne Kapseln. — Auf den Röhrchen wachsen bei Brüttemperatur ausser einigen weissen grossen saftigen Colonieen (Staphylocokken) zahlreiche

kleine tröpfchenförmige glasige Culturen, welche mikroskopische Reinculturen von Fraenkel-Weichselbaum'schen Diplocokken darstellen, zum Theil auf Glycerinagar auch mit Kapseln versehen sind. Länge eines Doppelcoccus durchschnittlich 1,5 μ, Breite (excl. Kapsel) $^1/_2\,\mu$. Es finden sich die Mikroorganismen vielfach im Involutionsstadium, bacillär, vergrössert und gequollen, jedoch handelt es sich offenbar nur um dieselbe Art. Länge der Involutionsdiplocokken bis zu 3 μ, Breite bis über 2 μ. Die Impfung einer Kaninchencornea mit einer derartigen 3 Tage alten Reincultur wirkt erheblich virulent, eiterige Infiltration der Impftasche, Chemosis, jedoch kein ausgesprochenes Hypopyon. Der Process bildet sich allmählich zurück. — Mit derselben Diplocokken-Reincultur (6 Tage alt) wird abermals eine Kaninchencornea geimpft, die Impfung verläuft jedoch fast wirkungslos. Die Culturen haben also ihre Virulenz eingebüsst.

Die Untersuchung des Thränensacksecretes ergiebt ebenfalls im Deckglaspräparat das Vorhandensein derselben Kapselmikroorganismen, wie die in der Cornea gefundenen.

Fall XIX.

Peter Mohr, 45 Jahre alt, aus Oberellenbach, wird am 22. II. 95 aufgenommen. Verletzung durch Holzreis am 5. II. 95. Kein Thränenleiden.

Es besteht auf dem linken Auge ein typisches Ulcus corneae serpens, mit etwas blasig vorgetriebenem Grunde, intensiv eiterig infiltrirtem Rande, auch die übrige Cornea rauchig getrübt, grosses Hypopyon $^2/_3$ der vordern Kammer füllend, anscheinend nicht flüssig, mit höckeriger Oberfläche, Iritis. Durchschneidung nach Saemisch, Verheilung, Secundärglaukom, Iridektomie.

Bakteriologische Untersuchung: Im Deckglaspräparat vom Ulcus der Cornea zahlreiche lanzettförmige Diplocokken, vielfach auch kurze bacilläre Formen mit deutlicher Kapsel, zum Theil liegen die Mikroorganismen in ganzen Haufen von einer gemeinsamen Hülle umgeben. Auch mehrfach Phagocyten, Involutionsformen, färben sich nach Gram. Auf den angelegten Blutserum- und Glycerin-Agarculturen massenhafte, typische, glasige tröpfchenartige Diplocokkencolonieen, vollständige Reinculturen, obschon das Ulcus schon über 14 Tage besteht.

Das entleerte Hypopyon erweist sich als völlig keimfrei, sowohl bei der Untersuchung im Deckglas, als beim Culturverfahren.

Fall XX.

Landwirth Heinrich Quehl aus Landertshausen, 64 Jahre alt, wird am 15. XII. 93 aufgenommen. Seit 1 Jahr sollen beide Augen oft thränen, objectiv jedoch kein eigentliches Thränenleiden nachweisbar. Seit 3 Wochen hat sich eine Entzündung am rechten Auge entwickelt, angeblich ohne voraufgegangene Verletzung. — Zur Zeit besteht auf der rechten Cornea etwas excentrisch nach oben ein grosses Ulcus serpens mit infiltrirtem Rande nach aussen; dasselbe zeigt in der Mitte schon eine kleine Perforationsstelle, deren Randzone eine zarte Vascularisation zeigt. grosses Hypopyon. Spaltung nach Saemisch, später noch einmal Galvanokaustik, Verheilung, optische Iridektomie, Handbewegungen in 0,5 m, geheilt entlassen.

Bakteriologische Untersuchung: Die Culturen sowohl wie die Untersuchung im Deckglaspräparat von dem Hypopyon ergeben ein negatives Resultat. Ebenso fällt die Impfung einer Kaninchencornea mit dem Hypopyon direct nach dessen Entleerung negativ aus. Keine entzündlichen Reactionserscheinungen. — Auf den direct vom Ulcus angelegten Culturen (Glycerinagar und Bouillon) wachsen nur Bacillen, welche sich ihrem Verhalten nach als Xerosebacillen ausweisen und bei Verimpfung in die Kaninchencornea keine entzündlichen Reactionen hervorrufen.

Es ist also in diesem Falle nicht gelungen einen virulenten Mikroorganismus in gewöhnlicher Weise aufzufinden. Allerdings wurden Blutserum-Culturen dieses Mal nicht angelegt und das benutzte Agar war wahrscheinlich für Pneumocokken nicht brauchbar.

Fall XXI.

Frau K. Krich, 74 J. alt, aus B., wurde am 13. V. 95 wegen linksseit. Ulcus corneae serpens in die Klinik aufgenommen, 5 Tage zuvor wurde angeblich durch den Wind Schmutz ins Auge geworfen, darauf die Entzündung. Seit mehreren Jahren Schnupfen und Thränen auf der linken Seite.

Es besteht Ozaena mit Borkenbildung. Links subcentral hanfkorngrosse, flache Ulceration der Cornea mit etwas buchtigen Rändern, die oben und unten graugelblich infiltrirt sind. Uebrige Cornea rauchig getrübt, auf der Hinterfläche entsprechend dem Ulcus flockige Niederschläge. Iritis, hintere Synechieen, schmales Hypopyon. Dacryocystoblennorrhoe mit schleimig-eiterigem

Secret. Nach 20tägiger Behandlung des Thränenleidens und des Ulcus corneae sehr gebessert entlassen.

Sowohl aus dem Thränensack als von dem Ulcus wird Material für die bakteriologische Untersuchung entnommen, desgleichen aus der Nase.

Im Deckglas vom Cornealeiter ziemlich zahlreiche grosse typische längliche Kapseldiplocokken, nach Gram färbbar.

Im Deckglas vom Thränensackeiter: Zahllose Mikroben verschiedenster Grösse, hauptsächlich Diplocokken, zum Theil enorm gross, meist mit sehr deutlicher Kapsel, nach Gram färbbar. Die kleineren vielfach zu plumpen Ketten von 6—10 Gliedern angeordnet, die zum Theil wie ganz lange Bacillen aussehen. Auch diese nach Gram färbbar, meist mit Kapsel.

Culturen von der Cornea (Blutserum) nur Pneumocokken.

Culturen vom Thränensackeiter (Blutserum) ergeben zweierlei Colonieen:

1. saftig weisse rahmige Colonieen, dieselben bestehen aus ausserordentlich variablen, sehr verschieden grossen, durchschnittlich sehr voluminösen Einzel- und Doppelcokken von länglicher Form; zum Theil dicke plumpe Ketten mit abgeplatteten Gliedern, zum Theil dicke Bacillen verschiedener Länge, einzelne längere Scheinfäden, färben sich nach Gram, haben keine Eigenbewegung, gleichen ganz den Abbildungen von Terson und Gabrielides (Archives d'ophthalmolog. XIV, No. 8 Août 1894) Länge 2—8 μ, Breite 1,5—3 μ, durchschnittliche Länge 2,5 bis 3 μ, Breite 1,5 μ; sehr ähnlich den „Ozaenabacillen".

2. Kleine punktförmige durchscheinende Colonieen, welche kleine längliche Diplocokken aufweisen, dieselben sind ebenfalls etwas wechselnd in der Form und zum Theil bacillär, zum Theil auch in Ketten. Färben sich nach Gram (ganz den Pneumocokken gleichend).

Von den Mikroorganismen sub. 1. werden Reinculturen auf Glye.-Agar angelegt. Es bildet sich ein massenhafter graugelblicher schmieriger Belag, sehr schnell wachsend, fadenziehend, das Condenswasser wird dick getrübt. Mikroskop.: Kurze, sehr dicke Stäbchen mit abgerundeten Ecken, vielfach zu 2 mm und dann wie ein grosser Bacillus mit Polanschwellung aussehend (Länge 2 μ, Breite 1—1,5 μ). Die Bacillen liegen in einem schleimigem Medium, haben vielfach Kapseln, hier und da 3 oder 4 aneinander gereiht, mitunter sehr lange, dicke Bacillen (doch wohl Scheinfäden aus mehreren confluirt). Im hängenden

Tropfen keine Eigenbewegung, färben sich nach Gram positiv. Im Gelatinestich milchweisses Wachsthum in ganzer Länge, an der Oberfläche runder, kleiner, weiss gallertiger Knopf (Nagelcultur). Bouillon wird stark getrübt mit fadenziehendem Bodensatz, nicht sauer. Die gleichen Bacillen fanden sich auch im eitrigen Secret der Nase.

Impfung mit den Bacillen in die Kaninchen-Cornea erregt heftige Hypopyon-Keratitis und Iritis.

Subcutane Impfung eines Meerschweinchens (1 Koch'sche Spritze einer Bouillonaufschwemmung. Nach 2 Tagen Tod des Thieres. Section: geringe Veränderungen der Impfstelle, seröser Erguss in die Bauchhöhle ohne eigentliche peritonitische Erscheinungen. Milz etwas vergrössert. Im Blut zahlreiche Bacillen, ohne Kapsel; trotzdem sind es dieselben, die injicirt wurden, denn auf allen vom Meerschwein angelegten Culturen (Blut, Peritonealflüssigkeit) wachsen Reinculturen der geimpften Bacillen.

Epikrise: In der Nase und im Thränensackeiter grosse, zeitweise von Kapseln umgebene, meist kurze, doch zum Theil verschieden lange Bacillen, die den Loewenberg'schen Ozaenabacillen gleichen:

1. bezüglich der Form, 2. ihres Wachsthums auf Agar und Blutserum, 3. ihrer Pathogenität für Kaninchen und Meerschweinchen, 4. ihres Geruchs; derselbe ist besonders auf älteren Culturen dem Jasmingeruch ähnlich (cf. Loewenberg).

Die Culturen weichen ab von der Loewenberg'schen Form: durch ihre Färbbarkeit nach Gram, doch verhalten sich nicht alle Individuen gleich. (Doch cf. die mannigfachen Variationen über die Abel: Centralbl. f. Bakteriologie, Bd. XIII, p. 161 berichtet. Hierhin gehört auch die Inconstanz der Kapsel).

Im Thränensackeiter fanden sich diese Ozaena-Bacillen gemischt mit typischen Pneumocokken, trotzdem aber in dem Ulcus corneae serpens nur die Pneumocokken (also auch hier keine Symbiose, sondern Ausschliessung der andern Keime).

Bezüglich des übereinstimmenden Befundes von sogen. Ozaenabacillen in der Nase und im Thränensack schliesst

sich dem Fall XXI die folgende Beobachtung an, die aus diesem Grunde hier kurz mitgetheilt werden soll, obwohl es sich nicht um eine Hornhautuntersuchung handelt:

Fall XXII.

Frau Marie Dürr, 73 Jahre alt, aus Gl., wird am 10. VI. 95 aufgenommen. Beiders. besteht Catarrh. conjunctivae chronicus Rechts alte Hornhauttrübungen, Cataracta incip. Links Phthisis bulbi nach Kuhhornstoss vor 16 Jahren, es wurde damals auch der Thränencanal sondirt. Zur Zeit keine Secretansammlung im Thränensack. Es besteht Ozaena mit zähem Secret.

Bakteriologische Untersuchung des Nasensecrets sowohl, als der Conjunctiva des linken Anges.

Im Deckglas von dem Nasensecret zahlreiche kurze Bacillen, oft zu zweien angeordnet, zum Theil Polanschwellung, ohne Kapsel, hier und da in Zellen gelegen.

In den Culturen aus der Nase sind vornehmlich 2 Sorten von Mikroorganismen gewachsen:

1. grau durchscheinende, flach prominente Culturen, schnell grössere Strecken der Oberfläche überziehend und in das Condenswasser sich senkend, welches dick graugelblich getrübt ist. Wo dieser Belag die andern Colonieen überzogen hat, sehen diese zerflossen, wie mit Wasser begossen aus. Er besteht aus Bacillen: kurze dicke, an den Enden abgerundete Bacillen, im hängenden Tropfen, 2 μ dick, in der Länge zwischen 2,5—5 μ schwankend, doch beträgt die Länge der Mehrzahl von ihnen 3,0 μ, lange Fäden sind selten. Sie sind vielfach kommaförmig gebogen, entbehren der Kapsel, haben keine Eigenbewegung, färben sich nicht nach Gram. In Canadabalsam beim gefärbten Präparat reducirt sich die Dicke auf ca. 1,5 μ, die durchschnittliche Länge auf 2,5—3,5 μ.

2. Auf 0 ca. 60, auf I 32 kleine saftig weisse, etwas durchscheinende, prominente glänzende Colonieen, je hanfkorn- resp. stecknadelkopfgross. Sie bestehen aus langen schlanken Bacillen. Im Canadabalsam-Präparat Dicke = 0,5—0,75 μ, Länge schwankend zwischen 1—4 μ, meist 2—2.5 μ, ausserdem vereinzelte lange Scheinfäden. Liegen zum Theil zu zweien hinter einander resp. erscheinen mit leichter Polanschwellung, Enden abgestumpft, Bacillen hier und da gebogen. An manchen Stellen grosse Involutionsformen.

Im hängenden Tropfen liegen sie mit Vorliebe in kleinen

Rosetten, aus denen vielfach keulen- und flaschenförmige Involutionsformen hervorragen. Keine Eigenbewegung. Färben sich nach Gram, jedoch nicht besonders intensiv.

3. Ausserdem nur noch 1 gelbe Staphylocokkencultur.

Auf den Culturen von der Conjunctiva finden sich dieselben Mikroorganismen.

Impfungen mit den Bacillen (No. 1): der Kaninchen-Hornhaut, starke Hypopyonkeratitis; beim Meerschweinchen subcutan (1 Spritze einer Bouillon-Aufschwemmung) Tod des Thieres nach 1 Tag, im Blut zahlreiche Bacillen, dieselben wachsen aus dem Blut wieder in Reinculturen auf Glycerinagar in Form des schmierig durchscheinenden Belags. — Im Gelatinestich sind entlang dem Impfstich eine grössere Anzahl von kleinen weissen Punkten gewachsen, jedoch spärlich, dagegen hat sich an der Oberfläche ein porzellanweisser, dicker, halbkugeliger Knopf gebildet (Nagelcultur, dem Friedländer'schen Bacillus sowie dem sog. Ozaenabacillus ähnlich, nicht verflüssigend).

Diese Culturen geben auf Glycerinagar schwachen Jasminähnlichen Geruch. Eine nochmalige subcutane Impfung mit ihnen bei Meerschweinchen und Kaninchen, führt den Tod nicht herbei, sondern nur locale Infiltration der Impfstelle (Culturen wohl abgeschwächt).

Epikrise: Bei diesem Falle von Ozaena sind in der Nase und auf der chronisch entzündeten Conjunctiva die gleichen Keime gewachsen, obwohl zur Zeit ein eigentliches Thränenleiden nicht mehr bestand (dagegen ist vor vielen Jahren ein solches vorhanden gewesen). Also entsprechend den Angaben von Terson und Gabrielides.

Es fanden sich I.: Glasig schleimige resp. schmierige Culturen (Bacillen), die in mehrfacher Hinsicht den Loewenberg'schen Ozaenabacillen gleichen:

1. Bezüglich der Form, obwohl die Kapsel inconstant ist, doch liegen sie in einem schleimigen Medium.

2. Sie färben sich nicht nach Gram.

3. Sie sind für Kaninchen und Meerschweinchen pathogen.

4. Haben einen eigenthümlichen jasminähnlichen Geruch.

5. Bilden ganz die gleichen Culturen auf Agar und auf Gelatine (auf letzterer Nagelcultur).

Abweichend von den Loewenberg'schen Angaben ist das häufige Fehlen der Kapsel, die aber nach Abel öfters inconstant ist.

Es gehören somit diese Bacillen jedenfalls zur Gruppe der sogen. Ozaenabacillen.

II. Weisse Colonieen von Bacillen. Sie wachsen nur bei Brüttemperatur und sind sehr empfindlich. Gingen wegen Ueberhitzung des Brütofens zu Grunde und konnten nicht auf ihre Pathogenität geprüft werden.

B) Fälle von nicht serpiginöser Hypopyonkeratitis.

Fall XXIII.

Patient Weber, 60 Jahre alt, stellt sich am 6. VI. 95 in der Poliklinik vor. Es besteht rechts ein eiteriges Randulcus der Cornea mit Hypopyon und Iritis. Dieses Ulcus geht tief in die Hornhautsubstanz hinein und zeigt in dem zum Limbus corneae hin gelegenen Rande eine intensiv grangelbe Infiltration, so dass das Bild eine ausgesprochene Aehnlichkeit mit dem eigentlichen Ulcus corneae serpens bietet, wobei es auffallend ist, dass der zum Limbus hin gelegene Theil progressiv ist. Im Verlauf von ca. 5 Tagen ändert sich das klinische Bild des Processes der Art, dass jetzt von einem eigentlichen Ulcus corneae serpens nicht mehr gesprochen werden kann. Es besteht jetzt ein tiefes kraterförmiges Randulcus von ca. 3 mm Durchmesser, dessen Centrum und zum Limbus gelegener steiler Abhang ausgesprochen gelb infiltrirt erscheint, jedoch fehlt jetzt die bogenförmige Randinfiltration, die zuerst vorhanden. Es besteht zur Zeit das Bild einer atypischen Hypopyonkeratitis mit starker Iritis und lebhaften Schmerzen.

Die bakteriologische Untersuchung, welche im letztern Stadium des Ulcus vorgenommen wird, ergiebt kurz resümirt folgendes auf Blutserum, Agar u. s. w.

1. Eine grosse Anzahl kleiner glasiger, punktförmiger Colonieen, die mikroskopisch aus Diplocokken, Bacillen und langen Ketten meist mit Kapsel bestehen. Die Ketten zeigen mannigfache Involutionsformen, ganz wie die Pneumocokken bei Fall XIII Heldmann, s. Fig. 17a; auch im Deckglaspräparat finden

sich Kapseldiplocokken, färbbar nach Gram. Bei gewöhnlicher Temperatur wachsen sie nicht (die ausgedehnten Involutionsformen sind vielleicht auf eine zeitweise relativ niedrige Brütofen-Temperatur von 25 ° zurückzuführen). Jedenfalls wohl Pneumocokken, obwohl eine weitere Cultur durch Ueberhitzen des Brütofens unmöglich wurde.

Ausserdem aber finden sich noch eine ganze Reihe anderer zum Theil sehr heftiger Eitererreger, allerdings nicht so häufig wie die Pneumocokken. Es sind dies:

2. ein sehr kleiner Diplococcus pyogenes ohne Kapsel, der in saftig graugelben Colonieen mit durchscheinendem Rande wächst, sich nach Gram färbt, auch auf Gelatine fortkommt. Länge einer Doppelform meist = 1 μ, Glieder rundlich, doch hier und da auch länglich. Derselbe erzeugte beim Kaninchen eine mässig heftige eiterige Keratitis ohne Hypopyon, die ohne Perforation zur Ausheilung kam.

3. Weisse Staphylocokken, die eine sehr bösartige perforirende Hypopyonkeratitis beim Kaninchen erzeugten.

4. Mikrococcus tetragenus mit gelblicher Farbe auf Agar wachsend. Erzeugt beim Kaninchen ebenfalls eine heftige perforirende Hypopyonkeratitis.

Es ist demnach eine Mischung verschiedener Eitererreger gefunden worden; daher wohl das atypische Bild; doch erinnern die hier in Symbiose angetroffenen Pneumocokken noch an den ursprünglich serpiginösen Charakter des Ulcus.

Fall XXIV.

Maurer Georg Müller aus W., 46 Jahre alt, kam am 22. VI. 95 in die Klinik. Am 13. VI. 95 Verletzung des linken Auges durch gegenfliegendes Steinstück und daran anschliessend Entzündung des linken Auges.

Status praes.: Linke Hornhaut in toto rauchig getrübt; starke pericorneale Injection, im Centrum der Hornhaut intensiv gelbweisses, linsengrosses tiefes Infiltrat; dasselbe ist an seinem untern Rande zerfallen, sonst aber zwar stark gebläht, doch nicht ulcerirt (ähnelt einer von unten gemachten Impftasche). Die Infiltration erstreckt sich gleichmässig über die ganze Stelle, ein progressiver Rand ist nicht erkennbar. Das Bild ist vom Ulcus corneae serpens verschieden. In der vordern Kammer ca. 3 mm hohes Hypopyon, zu welchem sich von der erkrankten Hornhautpartie her gelbweisse Fäden heruntersenken.

Bei der Entnahme von Impfmaterial lassen sich die ganzen obersten Schichten fast wie Butter abschaben, es bildet sich ein Ulcus mit etwas unterminirten Rändern und grauweisslichem Grunde.

Im Deckglaspräparat: Zwischen den Eiterzellen resp. an denselben gelegen eine Anzahl ziemlich kleiner Bacillen von etwas verschiedener Grösse, im Durchschnitt lang 2 μ, breit ca. 1 μ, die Pole etwas abgestumpft und leicht verdickt, keine Fäden bildend, hier und da zu zweien.

Auf sämmtlichen Röhrchen zweierlei Mikroorganismen gewachsen:

1. Weisse Staphylocokken in Gestalt flacher, etwas concentrisch gestreifter saftiger runder Scheiben mit leicht erhabenem Centrum. Dieselben besitzen für die Kaninchencornea eine erhebliche Virulenz.

2. Bacillen in Form von graudurchscheinenden, saftigen, runden Colonieen, die erheblich schneller wachsen als die Staphylocokken und sich nach 2 Tagen zu grossen schmierigen Belägen ausgebildet haben. Die Bacillen gleichen den im Deckglaspräparat beschriebenen, Grösse im hängenden Tropfen: Länge 2—3 μ, Breite 0,5 μ, an den Enden etwas mehr. Die Bacillen haben lebhafte Eigenbewegung, die aber im hängenden Tropfen bald nachlässt, ihre Culturen haben einen penetranten fauligen Geruch (wie fauler Käse) und färben sich nach Gram. Bouilloncultur dicht getrübt mit starkem Bodensatz ohne Oberflächenhaut.

Diese Bacillen sind für die Kaninchenhornhaut erheblich virulent (Hypopyonkeratitis), aus der Impftasche können die Bacillen wieder in Reinculturen gewonnen werden. In Gelatine langsames Wachsthum entlang des Impfstiches in Gestalt einer weissen Trübung, keine Verflüssigung.

Einem Meerschweinchen wird eine Spritze einer Bouilloncultur unter die Haut injicirt und ebenso einem Kaninchen. Es bildet sich eine entzündliche Infiltration an der Injectionstelle, doch bleiben die Thiere am Leben. Eine weisse Maus, mit $^1/_2$ Koch'scher Spritze Bouilloncultur unter die Haut, stirbt nach 24 Stunden; im Blut massenhafte nach Gram färbbare kurze Bacillen, zum Theil mit Polfärbung, zum Theil zu zweien wie Pneumocokken und diesen ähnlich.

Wachsthum der Bacillen auf der Platte: 1. Agar. Die Platte besät mit kleinen grauen Punkten, die einzelnen Colonieen zeigen sich unregelmässig rundlich, aus fein granulirter grauer Masse bestehend mit einem Stich ins Gelbliche. Die Grenzen sind etwas runzelig, in den meisten pflegt an einer kleinen Randstelle die

Contour durch kleine hellere zackige Massen unterbrochen zu sein, die Colonie zeigt an dieser Stelle überhaupt eine mehr bröcklige Structur. An der Oberfläche breiten sich die Colonieen schnell zu fein granulirten, blassgrauen, durchscheinenden Scheiben aus.

2. Gelatine-Platte. Zahllose kleine helle Colonieen, wie unregelmässige Glassplitterchen geformt, ohne Verflüssigung, später die Colonieen stark granulirt.

Aus dem Nasensecret vom Patienten werden gezüchtet 1. weisse Staphylocokken (spärlich) und 2. Bacillen, welche morphologisch ganz den sogenannten „weissen Bacillen“ von Frau Dürr, Fall XXII, gleichen, sowohl in der Form der Colonie, als auch im hängenden Tropfen bezüglich der Rosettenform, Unbeweglichkeit etc.

Epikrise: Bei einer nicht serpiginösen eiterigen Hypopyonkeratitis traumatischen Ursprungs haben sich gefunden:

1. Virulente weisse Staphylocokken.

2. In noch erheblich grösserer Anzahl: Ein Bacillus pypogenes foetidus. — Cultur: Derselbe bildet auf Agar einen schmierigen, graugelblichen Belag, wächst bei Zimmertemperatur als weisslicher Strich auf Gelatine, trübt Bouillon sehr stark, indem er sie stärker alkalisch macht. Verbreitet einen intensiven fauligen Geruch.

Mikroskop: Kleine, sehr lebhaft bewegliche Bacillen, ähnlich der Hühnercholera, oft zu zweien (den Pneumocokken ähnlich), mitunter längere Bacillen mit Polanschwellung, keine Fäden bildend. Färben sich nach Gram, haben meist keine Kapsel, liegen aber in einem schleimigen Medium und geben auch bei Gram'scher Färbung im Blut der weissen Maus helle Höfe.

Impfung: Sehr pathogen für weisse Mäuse, die unter dem Bilde acuter Septicaemie ohne besondere Localveränderungen zu Grunde gehen. — Kaninchenhornhaut: Zuerst mässig starke Hypopyonkeratitis, die ohne Perforation heilt. Mit den aus dem Mäuseblut gewonnenen Culturen noch stärkere Reaction. — Subcutan beim Kaninchen locale derbe Infiltration ohne Abscedirung, das Thier bleibt am Leben.

Meerschwein: Locale derbe Infiltration nach subcutaner Application, zum Theil abscedirend ohne tötlichen Ausgang.

Die subcutane Wirkung bei Meerschweinchen und Kaninchen wurde auch für die aus dem Mäuseblut gezüchteten Bacillen nicht wesentlich stärker. Exclusive bei der weissen Maus handelt es sich also um einen localen Entzündungserreger.

Fall XXV.

Dienstmagd Elisabeth Müller, 14 Jahre alt, wurde am 1. VIII. 92 aufgenommen. Seit 2 Tagen ist das linke Auge „schlimm" geworden. Es findet sich bei der Aufnahme ein stecknadelkopfgrosses, graugelb gesättigtes Infiltrat im Centrum der Cornea, welches ulcerös zerfallen ist und etwas in die Tiefe greift. In der Umgebung dieses centralen Ulcus, dasselbe in einem Zwischenraum von ca. 1 mm umgreifend, findet sich eine deutliche linienförmige graue Trübung in der Hornhautsubstanz. Hypopyon in der vordern Kammer, leichte iritische Erscheinungen, ebenso mässig starke tiefe pericorneale Injection (Hypopyonkeratitis, kein eigentliches Ulcus corneae serpens). Unter Behandlung mit Sublimatumschlägen und Auswaschungen, Jodoform, Atropin u. s. w. heilt der Process relativ schnell, so dass Pat. 12 Tage später als fast geheilt entlassen werden kann.

Bacteriologische Untersuchung: 31. VII. 92. Entnahme von Material durch Abschaben mit der Lanze; dasselbe wird verrieben auf 1 Blutserum, 1 Traubenzuckeragar, 1 Glycerinagar.

2. VIII. Auf Blutserum feiner, feuchter, zart granulirter, durchsichtiger Belag, aus dem sich einige stecknadelkopfgrosse, saftigweisse Colonieen abheben. Letztere bestehen aus Staphyloeokken, welche Gelatine langsam verflüssigen; der Belag dagegen aus ziemlich grossen, schlanken Bakterien, durchschnittlich 3—4 μ lang, $^1/_2$—$^2/_3$ μ dick, mit scharfkantigen Enden, zum Theil leicht gebogen. Zahlreiche Scheinfäden von zum Theil grosser Länge. Dazwischen massenhafte ovale Gebilde, $^1/_2$—$^2/_3$ so lang als die Bacillen, doch um 2—3 fache breiter als diese, bei Fuchsinfärbung blass, nur ihre Contouren färben sich roth. (Erschienen erst wie Sporen, stellen jedoch Bacillen im Uebergang zur schleimigen Degeneration dar.) Im hängenden Tropfen keine Eigenbewegung, doch zum Theil sehr lange Fäden, dazwischen die ovalen, ziemlich stark lichtbrechenden Gebilde, so-

wie alle möglichen Uebergangsformen zwischen ihnen und den Bacillen. Auf Glycerinagar sind die gleichen Fadenbakterien neben einzelnen Staphylocokken gewachsen, auf Traubenzuckeragar nur Cokken.

Es macht zunächst grosse Schwierigkeiten, Reinculturen zu erhalten, da die Cokken die Bakterien schnell überwucherten, während die Bakterien innerhalb von 5 Tagen zu einem zähen, fadenziehenden, weisslich durchscheinenden Belag confluirten, in welchem überhaupt keine bestimmten Formen mehr nachgewiesen werden konnten. Die angelegten Verreibungen ergaben anfangs stets eine Mischung von Cokken und Bakterien, erst Plattenculturen (Glycerinagar) lieferten am 27. VIII. Reinculturen der Bakterien: Dieselben erscheinen als kleine graue Pünktchen, die aus einem Filzwerk feiner Fäden bestanden, welches radiäre Scheinfäden ausschickt. Die von diesen Platten angelegten Glycerinagarculturen ergaben wieder ganz das gleiche Verhalten, wie am 2. VIII. Die hellen Gebilde stellen jedenfalls den Uebergang zur schleimigen Degeneration dar, die auf Glycerinagar innerhalb von 3 Tagen, auf Blutserum sich langsamer vollzieht, indem auf dem letzteren in der fadenziehenden Schleimmasse auch nach ca. 3 Wochen vereinzelte, besser erhaltene Gebilde sich finden und übertragbar sind. Diese schleimige Entartung wiederholt sich regelmässig auf jeder Cultur innerhalb von 2—3 Tagen; mit Essigsäure tritt Mucingerinnung ein.

Bouillon wird wenig getrübt, bleibt fast klar, dagegen bildet sich ein zäher, schleimiger Bodensatz, der aus den Bakterien besteht.

Nach Aussage von Prof. Fraenkel stimmen diese „sehr merkwürdigen“ Bakterien mit einer der bekannten nicht überein.

Am 28. VIII. Impfung einer Kaninchencornea mit einer 1 Tag alten, aber 3. Generation darstellenden Glycerinagarcultur, die von einer fast 3 Wochen alten Blutserumcultur übertragen waren.

29. VIII. Starke Trübung vom Skleralimbus bis zur Impftasche, beginnende Vascularisation. Tasche selbst fleckig grau, an ihrem Rande mehrere kleine confluirende Infiltrate.

1. IX. Infiltration stärker.

5. IX. Immer noch Infiltration von gleicher Stärke, doch kein Hypopyon, kein ulceröser Zerfall. Von da ab spontane Rückbildung. Am 3. IX. liessen sich aus dem Infiltrat die Bakterien nicht mehr züchten. Sie haben demnach nur mässige Virulenz.

Ergebniss: Hauptsächlich mässig virulente Fadenbakterien, die sehr schnell vollständig schleimig degeneriren, besonders auf Glycerin-Agar. Ausserdem einzelne Staphylocokken (gelblich).

2. Epikrise.

Was nun unser Gesammt-Untersuchungsmaterial von eiteriger Keratitis des Menschen betrifft, so weit es in der vorliegenden Arbeit bakteriologisch berücksichtigt werden soll, so handelt es sich um 50 Fälle, welche sich folgendermaassen gruppiren:

I. Eigentliches typisches Ulcus corneae serpens 35mal.

II. Hypopyonkeratitis jedoch nicht in der Form des typischen Ulcus serpens 10mal.

III. Keratomalacie resp. nekrotisches Ulcus corneae im Lidspaltentheil 2mal. (Bei 2 kleinen Kindern mit Paedatrophie Fall VI und VIII.)

IV. Keratomycosis aspergillina 1mal.

V. Beginnende Panophthalmie im Anschluss an frühere ulceröse Hornhautprocesse 2mal.

Nach dem bakteriologischen Befunde eingetheilt, verhalten sich diese 50 Fälle folgendermaassen. Es wurden gefunden:

1. Nur Fraenkel-Weichselbaum'sche Diplocokken (Pneumocokken) in 26 Fällen.

Hiervon 24 Fälle typisches Ulcus corneae serpens. 2 Fälle beginnende Panophthalmie im Anschluss an früheren ulcerösen Hornhautprocess.

2. Pneumocokken gleichzeitig mit andern Mikroorganismen in 7 Fällen.

Hiervon 5mal typisches Ulcus serpens.

3. Keine Pneumocokken, wohl aber andere Mikroorganismen in 13 Fällen.

Hiervon 4mal typisches Ulcus serpens.

4. Negativer bakteriologischer Befund in vier Fällen.

Hiervon 2mal Ulcus corneae serpens.

Zunächst erhellt aus dieser Statistik, wie innig der Befund des Fraenkel-Weichselbaum'schen Diplococcus (Pneumococcus) mit dem klinischen Krankheitsbilde des typischen Ulcus corneae serpens verknüpft ist. Da wo nur Pneumocokken als einziger bakteriologischer Befund erhoben wurden, handelte es sich fast regelmässig um Ulcus corneae serpens (unter 26 Fällen 24 Mal) und in den zwei noch übrigen Fällen lag beginnende Panophthalmie im Anschluss an einen alten ulcerösen Hornhautprocess vor, und hiervon war der eine ebenfalls ein typisches Ulcus cornae serpens gewesen, welches unter Bildung eines Leukoma corneae adhaerent geheilt war, während in dem zweiten Fall ein indolentes Hornhautgeschwür bei Carcinoma ventriculi vorlag, bei dessen Perforation eine acute Pneumocokken-Infection des Bulbus offenbar von aussen her erfolgte (Fall X und XI).

Der Zeitraum, welcher zwischen Entstehung des Ulcus serpens und der Ausführung der bakteriologischen Untersuchung vergangen war, betrug 2 Tage bis 4 Wochen. Es ist jedenfalls sehr bemerkenswerth, dass selbst in Fällen, wo das Ulcus corneae serpens schon längere Zeit vor der Aufnahme in die Klinik bestand, doch noch Reinculturen von Pneumocokken im Ulcus-Rand angetroffen wurden, so z. B. bei einem Patienten, der erst in der vierten Woche seit seiner Erkrankung in die Klinik kam. Es deutet das jedenfalls auf die Thatsache hin, dass die Pneumocokken beim Ulcus corneae serpens, obwohl das Ulcus frei an der Luft liegt, wenig Neigung haben, sich mit andern Mikroorganismen zu vergesellschaften, respective im Stande sind dieselben direct auszuschliessen und fern zu halten. Geradezu sehr auffallend ist dies in Fall XXIII Krich, wo im Ulcus auch nur Pneumocokken gefunden wurden, während im

Thränensaeksecret bei gleichzeitig bestehendem Thränenleiden zahlreiche Baeillen neben den Pneumoeokken vorhanden waren, welche sich sowohl local in der Hornhaut des Kaninchens, als auch bei subcutaner Injection sehr virulent erwiesen und zu der Gruppe der Ozaenabaeillen (Löwenberg) gehörten.

Die Gruppe 2) der bakteriologischen Befunde, wo neben den Pneumoeokken noch andere Mikroorganismen vorhanden waren, umfasst sieben Fälle und fünf hiervon bieten ebenfalls das klinische Bild des typischen Ulcus corneae serpens. Bei genauerer Analyse dieser fünf Fälle zeigt sich, dass auch bei ihnen jedenfalls die Pneumoeokken als das eigentlich wirksame Prinzip anzusehen waren, da bei zwei von diesen Fällen neben den Pneumoeokken nur vereinzelte Colonieen von Staphyloeoccus angetroffen wurden, die sich bei der Impfung als nicht wesentlich virulent für die Hornhaut des Kaninchens erwiesen, während in zwei andern Fällen gleichzeitig mit den Pneumoeokken Xerosebaeillen gefunden wurden, die sich ebenfalls nicht virulent bei der Impfung erwiesen. Nur in einem Falle fanden sich neben den Pneumoeokken, welche sehr zahlreich waren, in geringer Anzahl intensiv weisse, sehr stark prominente Culturen pyogener Baeillen. Trotz dieses gemeinsamen Vorkommens sind aber auch hier die Pneumoeokken wohl sicher als die überwiegenden Erreger des septischen Hornhautprocesses anzusehen. Es kommen somit zu den unter Gruppe 1) erwähnten 24 Fällen von typischen Ulcus serpens, wo nur Pneumoeokken gefunden wurden, noch 5, wo diese Mikroorganismen, wenn auch vergesellschaftet mit anderen, doch ebenfalls als die eigentlichen Krankheitserreger angesehen werden müssen, so dass also bei 35 Fällen von Ulcus corneae serpens 29 Mal die Fraenkel-Weichselbaum'schen Diploeokken als die schuldigen Mikroorganismen nachweisbar waren; ja das Resultat wird noch prägnanter zu Tage treten, wenn wir später die negativen bakteriologischen Befunde noch etwas näher beleuchten.

Besonders hervorzuheben ist bei dieser zweiten Gruppe der bakteriologischen Befunde noch Fall VIII Weber, wo anfangs in den Randpartieen der Hornhaut nach innen das eigentliche Bild des Ulcus corneae serpens bestand, welches aber bald sein Aussehen veränderte und zu einem tiefen kraterförmig begrenzten Geschwür ward. Hier fanden sich neben den Pneumocokken noch drei andere pyogene Mikroorganismen, weisse Staphylocokken, ein zweiter pyogener Diplococcus (von den Pneumocokken verschieden) und der Mikrococcus tetragenus: alle drei erregten bei Verimpfung in die Kaninchenhornhaut heftige eitrige Keratitis.

Der siebente Fall dieser Gruppe, der das Bild einer Hypopyonkeratitis, aber nicht das des typischen Ulcus serpens bot, enthielt relativ sparsame Fraenkel-Weichselbaum'sche Diplocokken, die schon nach fünf Tagen für die Kaninchenhornhaut nicht mehr virulent waren und ausserdem avirulente Xerosebacillen und weisse Staphylocokken, die einen mässigen Grad von Virulenz für die Kaninchenhornhaut hatten.

Die Gruppe 3) der bakteriologischen Befunde, wo keine Pneumocokken, wohl aber andere Mikroorganismen gefunden wurden, umfasst 13 Fälle und 5 davon betreffen das typische Ulcus corneae serpens. Diese fünf Fälle bedürfen aber einer genaueren kritischen Betrachtung, drei derselben kamen gegen Ende 1893 ziemlich um dieselbe Zeit zur Untersuchung und es war uns schon damals gleich ausserordentlich auffallend, dass mehrmals hintereinander beim typischen Ulcus corneae serpens der Pneumocokkenbefund fehlte, während Staphylococcus aureus und albus, welche auch für die Kaninchen-Cornea erheblich virulent waren, gefunden wurden. In einem Fall konnten nur ganz avirulente Xerosebacillen cultivirt werden. Unter Berücksichtigung noch anderer Momente und Versuche, welche um diese Zeit angestellt wurden, ist es mehr als wahrscheinlich, dass das verwendete Glyc.-Agar für die Pneumo-

cokken nicht geeignet war. Noch zwei Mal haben wir im Verlaufe späterer Untersuchungen Gelegenheit gehabt, uns auf das Bestimmteste davon zu überzeugen, wie trotz möglichst gleichartiger Präparation das Glyc.-Agar, dasselbe einmal ganz unbrauchbar war für die Cultivirung der Pneumocokken, während dieselben das andere Mal vorzüglich darauf gediehen. Die zeitweilige Unbrauchbarkeit des Glyc.-Agar liess sich in der Regel durch Parallelculturen auf Blutserum, sowie durch den Deckglasbefund controliren. Gelegentlich z. B. in Fall XXIII Krich, erwies sich dies für Pneumocokken unbrauchbare Glyc.-Agar als sehr geeignet, um aus einem Gemisch von Mikroorganismen durch Uebertragung die Pneumocokken zu elimiiniren.

Von den übrigen Fällen der Gruppe 3), ist sodann Fall XXV Elis. Müller, ganz besonders hervorzuheben, weil hier aus dem Geschwür vorwiegend ganz eigenthümliche Fadenbakterien gefunden wurden, welche schnell nach einigen Tagen auf der Cultur einer schleimigen Degeneration anheimfielen. Dieselben erwiesen sich für die Kaninchenhornhaut relativ wenig virulent, sie waren schwer übertragbar, von Blutserum-Culturen aus noch am besten, aber auch die neu angelegten Culturen verschleimten rasch, bei Zusatz von Essigsäure zeigte sich deutliche Mucin-Gerinnung. Wir sind einem derartigen Befunde auf dem Gebiete der eitrigen Keratitis, sowie der Hornhauterkrankungen überhaupt nicht wieder begegnet, auch ist uns kein analoger Befund aus der Literatur bekannt geworden.

Einen besonderen Platz nimmt ferner noch Fall XXIV Georg Müller ein, wo neben für die Kaninchenhornhaut virulenten Staphylocokken ein Bacillus pyogenes foetidus in grosser Menge sich fand, der sich durch ein eigenthümliches Wachsthum, Eigenbewegung und einen eigenartig fauligen Geruch auszeichnete. Derselbe erwies sich für die Kaninchenhornhaut erheblich virulent, war sehr pathogen für weisse Mäuse bei subcutaner Injection und tödtete dieselben,

während beim Meerschwein und Kaninchen nur entzündliche Infiltration an der Injectionsstelle eintrat. Auch dieser Befund blieb der einzige in seiner Art bei unserer Untersuchungsreihe, auch kennen wir keinen analogen aus der Literatur.

Streptocokken als die Krankheitserreger wurden in drei Fällen (der Gruppe 3) constatirt. Es waren dies die Fälle VI Singel, VIII Weber und IX Benfe, alle drei sehr bösartig und unter den Begriff der Keratomalacie fallend. In Fall VI Singel, ist besonders das üppige Wachsthum der Streptocokken auf Glycerin-Agar hervorzuheben, dasselbe geht in Form von saftigen, weissen, üppigen Colonieen vor sich, ganz ähnlich wie bei den Staphylocokken: aber trotzdem handelte es sich sicher, wie auch Herr College Fraenkel constatirte, um richtige Streptocokken von sehr grosser Virulenz. Staphylocokken waren in zwei dieser Fälle gleichzeitig vorhanden, jedoch relativ sparsam und von mässiger Virulenz für die Hornhaut des Kaninchens.

Die letzten drei Fälle von Gruppe 3) fallen unter die Diagnose der Hypopyonkeratitis (kein eigentliches Ulcus corneae serpens) und wurden zweimal Staphylocokken und einmal Bacillen aus dem vom Ulcus entnommenen Material cultivirt; in dem letzteren Fall jedoch wurde die Bestimmung und die Cultur der Bacillen nicht weiter durchgeführt.

Die letzte Gruppe 4) enthält vier Krankheitsfälle, in denen durch die Cultur oder im Deckglas keine Mikroorganismen nachgewiesen werden konnten. Hierunter betrifft ein Fall den Patienten Hoepfner, No. VII, wo seiner Zeit Culturen überhaupt nicht hatten angelegt werden können und wegen des langen Verweilens in Müller'scher Lösung auch eine Färbung von Mikroorganismen im Schnitt nicht möglich war. — Ein Fall von Ulcus serpens fällt ebenfalls in die Zeit von Ende 1893 und trägt wahrscheinlich ungeeignetes Glycerin-Agar die Schuld an dem negativen Resultat. In zwei weiteren Fällen von Hypopyonkeratitis mit negativem bakteriologischem Befunde, glauben

wir einer unzureichenden Entnahme von Impfmaterial die Schuld zuschreiben zu müssen. Jedenfalls muss es entgegen der Angaben anderer Autoren (z. B. Bach u. A.), als grosse Ausnahme bezeichnet werden, wenn bei geeigneten Nährböden und richtiger Entnahme des Impfmaterials der bakteriologische Befund bei der eitrigen septischen Keratitis des Menschen negativ ausfällt.

Wenn wir nach Mittheilung unserer bakteriologischen Befunde bei der eitrigen Keratitis des Menschen dieselben noch einmal mit den Untersuchungsresultaten anderer Autoren vergleichen, so zeigt sich zunächst in Bezug auf das Vorkommen des Fraenkel-Weichselbaum'schen Diplocokkus, dass unsere Befunde mit denen italienischer Autoren aus der jüngsten Zeit (Gasparrini, Basso, Guaita) und mit den letzten Mittheilungen von Cuénod im Wesentlichen in Einklang stehen. Wir aber müssen die allgemein gehaltene Angabe dieser Autoren dahin specialisiren, dass der Pneumococcus in erster Linie die Ursache des typischen Ulcus corneae serpens, im Gegensatz zur nicht serpiginösen Hypopyonkeratitis, ist. Die schon oft vom klinischen Standpunkte aus erhobene Forderung, „es müsse dieser eigenthümliche Process auch seine eigene Ursache haben", hat sich demnach vollkommen erfüllt. Vor diesen Publicationen ist des Fraenkel-Weichselbaum'sche Diplococcus als Erreger der eitrigen Keratitis und speciell des Ulcus corneae serpens fast gar nicht Erwähnung gethan. Es ist gerade zu auffallend, dass dieser Befund so oft übersehen worden ist, ja in neuster Zeit noch finden wir den irrigen Satz von Bach ausgesprochen, dass in erster Linie der Staphylococcus pyogenes als der Erreger des Ulcus corneae serpens anzusehen sei. Hauptsächlich sind es wohl die Empfindlichkeit der Pneumocokken gegenüber dem Nährboden, sowie die Schwierigkeit der Cultivirung überhaupt, die rasche Vergänglichkeit, der schnelle Verlust der Viru-

lenz und der Uebertragbarkeit u. s. w., welche diese Thatsache erklären. Es dürfte jetzt wohl ausser Zweifel stehen, dass der Fraenkel'sche Diplococcus in der bei weitem grössten Mehrzahl der Fälle als der eigentliche Erreger des Ulcus corneae serpens anzusehen ist. In einer kleinen Anzahl von einschlägigen Fällen haben wir andere Mikroorganismen als Eitererreger gefunden, jedoch haben wir gesehen, wie bei einer genaueren kritischen Betrachtung dieser Fälle, dieselben sich auf eine ganz kleine Anzahl, noch dazu nicht eindeutiger Befunde, reduciren. Ob überhaupt auch andere eitererregende Mikroorganismen allein das typische Bild des Ulcus corneae serpens beim Menschen veranlassen können, muss nach unseren Untersuchungen zweifelhaft erscheinen. Wenn einige Male nur einzelne Staphylocokken aufgegangen sind, so können diese, wie Widmark ja schon richtig hervorgehoben hat, an der Oberfläche der Ulceration nur gehaftet haben, während die Pneumocokken wegen der schon erörterten Cultur-Schwierigkeiten der Beobachtung entgingen. Bei dem Fall Braun (No. V) war allerdings der Staphylococcus pyogenes aureus zweifellos die Ursache der der Enucleation unmittelbar vorangehenden heftigen Exacerbation des eitrigen Processes, doch war dieselbe von dem äusserst chronischen bisherigen Verlauf des Ulcus serpens, während dessen sich die leicht cultivirbaren Staphylocokken nicht hatten gewinnen lassen, so verschieden, dass eine neue Secundärinfection wahrscheinlich ist. Auch gestattet die Kürze der Zeit bis zur Enucleation (12 Stunden) kein Urtheil, ob die Erkrankung den Charakter des Ulcus serpens würde beibehalten haben. Und auf der andern Seite haben wir bei der Form der Hypopyonkeratitis, welche sich nicht als eigentliches Ulcus corneae serpens klinisch repräsentirt, die Fraenkel-Weichselbaum'schen Diplocokken sehr selten angetroffen, und ebenso nicht in unsern Fällen von Keratomalacie. Bei diesen Bildern der eitrigen Keratitis waren es andere Mikro-

organismen (Staphyloeokkus aureus und albus, Streptocokkus, Bacillen, letztere in verschiedener und zum Theil eigenartiger Form).

Auch die bakteriologische Untersuchung einer grössern Anzahl anderer Hornhauterkrankungen (Keratitis dendritica, Keratitis superf. avaseulosa und vaseulosa, phlyktaenulosa, parenchymatosa, Ulcus rodens, Limbus-Veränderungen bei Frühjahrkatarrh u. s. w.) hat uns nie den Befund des Fraenkel-Weichselbaum'schen Diploeoccus als Krankheitserreger ergeben, wohl aber konnten mannigfache andere Mikroorganismen cultivirt werden (Staphyloeokken, Xerosebaeillen, andere Formen von Baeillen, einmal ein eigenthümlich kettenförmig angeordneter Baeillus [Streptobaeillus] u. s. w.). Es soll hier nicht näher auf diese Befunde eingegangen werden, wir kommen eventuell in einer spätern Publication darauf zurück.

Auch auf das Vorkommen der Pneumoeokken im normalen Conjunctivalsaek haben wir unsere besondere Aufmerksamkeit gerichtet und eine Reihe von 30 Fällen darauf untersucht; wir haben nur vereinzelt die Pneumocokken auf der gesunden Conjunctiva angetroffen, dahingegen relativ häufig im Conjunctivalsack derjenigen Patienten, welche auf dem betreffenden Auge mit Ulcus corneae serpens behaftet waren. Ebenso haben wir Gelegenheit gehabt, in mehreren Fällen von Conjunctivitis die Pneumocokken aufzufinden, gelegentlich in Reincultur, wir erinnern hier an die sog. Pneumoeokken-Conjunctivitis, wie sie von Parinaud[1]), Morax[2]) u. A.) beschrieben worden ist. Auch sind hier in der Klinik in jüngster Zeit 2 Schulepidemien von Pneumocokken-Conjunctivitis beobachtet worden (s. hierzu Marb. ärztl. Verein, Berlin. Klin. Woehenschr. 1896. No. 4). In Betreff der Häufigkeit des Vorkommens der

[1]) Annal d'oculistique 1894. Dec.

[2]) „Recherches bactériologiques sur l'étiologie des conjonctivites aigues". Paris 1894.

Pneumocokken im normalen Conjunctivalsack weichen unsere Befunde von denen Gasparrini's ab, der Pneumocokken relativ häufig auf der normalen Conjunctiva fand. Wir halten weitere Untersuchungen nach dieser Richtung hin für dringend wünschenswerth, können aber jetzt schon bestätigen, dass die Pneumocokken sich mitunter auf der normalen Conjunctiva finden.

Die bakteriologische Untersuchung des Hypopyon ergab, wo dieselbe ausgeführt werden konnte, stets ein negatives Resultat und ebenso auch die directe Impfung der Kaninchen-Cornea mit dem Hypopyon, so lange eine Perforation des betreffenden Ulcus vorher nicht stattgefunden hatte, zum Theil aber auch noch nach schon stattgehabtem Durchbruch. Nur zweimal fanden sich Mikroorganismen im Hypopyon, beide Male jedoch hatte schon vorher ein Durchbruch der Hornhaut stattgefunden und waren dieselben offenbar von aussen her eingedrungen. Wir können also in dieser Hinsicht nur die Angaben anderer Autoren (Leber u. A.) durchaus bestätigen, dass das Hypopyon keine Mikroorganismen enthält, so lange eine Perforation nicht eingetreten war und dem entsprechend auf rein chemotaktischen Wege entstehen muss.

3. Genauere Mittheilungen über die in unsern Fällen gefundenen Mikroorganismen, speciell über den Fraenkel-Weichselbaum'schen Diplococcus.

Auf den eigenthümlichen Bacillen-Befund in zwei von unsern Fällen, XXV Elisabeth Müller und XXIV Georg Müller und das biologische Verhalten dieser Bacillen (Fadenbakterien und Bacillus foetidus) ist oben schon des nähern hingewiesen worden.

Die in einem Theil der übrigen Fälle als Eitererreger gefundenen Mikroorganismen (Staphylococken, Streptococken, Bacillen) bieten in ihrer Erscheinungsweise nichts besonders Erwähnenswerthes, nur einmal fiel in Fall VI Sin-

gel bei sonst charakteristischem Verhalten, ein sehr üppiges Wachsthum der Streptocokken auf Glycerin-Agar auf, so dass grössere, saftige, weisse, rahmige Colonieen entstanden, welche makroskopisch denen des Staphylococcus albus ähnelten, trotzdem es sich sicher lediglich um Reinculturen von Streptocokken handelte.

Etwas näher haben wir auf die so oft bei dem typischen Ulcus corneae serpens gefundenen Fraenkel-Weichselbaum'schen Diplocokken einzugehen. Das morphologische und culturelle Verhalten derselben ist ja sattsam bekannt und durch eine grosse Anzahl von Arbeiten festgestellt. Wir erinnern hier noch besonders an die grosse, ausgezeichnete Arbeit von W. Kruse und S. Pansini „Untersuchungen über den Diplococcus pneumoniae und verwandte Streptocokken" (Zeitschr. für Hygiene und Infectionskrankheiten, Bd. XI, p. 273, 1892), woselbst auch die Geschichte dieses Mikroorganismus genauer wiedergegeben wird. Diese Autoren haben ca. 30 Spielarten isolirt und alle Uebergänge von der typischen Form des Diplococcus lanceolatus bis zu der des Streptococcus pyogenes nachgewiesen, gelegentlich auch eine ausgesprochene bacilläre Varietät. Nach ihnen ist es ferner nicht schwer, Variationen der ursprünglichen morphologischen Verhältnisse zu erzielen. Durch längere Zeit fortgesetzte Züchtung, kann zur wahren Streptocokken-Form führen. „Mit wiedererlangter Virulenz erscheinen auch die alten morphologischen Eigenschaften wieder. In allen Fällen gelang es nicht, die verlorene Virulenz im Thierkörper wieder aufzufrischen, und dann sind auch die experimentell erhaltenen Veränderungen der Form und Anordnung dauerhaft. Die virulenten Formen haben die Gestalt des Diplococcus lanceolatus oder bilden kürzere Ketten, aber es braucht nicht jeder in Form des Diplococcus lanceolatus auftretende Mikroorganismus virulent zu sein". In längern Ketten wachsende Abarten sind nach Kr. und P. durchweg nicht virulent.

In unsern Fällen hatte die Differentialdiagnose zwischen Pneumocokken und dem eigentlichen Streptococcus pyogenes durchweg keine Schwierigkeiten (doch s. unten Bouilloncultur, Ansicht von Kruse und Pansini u. s. w.). Es waren vor Allem für die Pneumocokken charakteristisch die Form der eigenartigen glashellen, flachen, tropfenförmigen Colonieen; ferner die meistens schnelle Vergänglichkeit derselben, der relativ rasche Verlust der Virulenz und der Uebertragbarkeit, das Nichtwachsen auf Gelatine bei Zimmertemperatur, die Bildung nur kurzer Ketten, das Vorhandensein von Kapseln im Deckglaspräparat, zum Theil auch auf der Cultur, namentlich bei der Untersuchung der gefärbten Mikroorganismen in Wasser, die längliche Form der Einzelindividuen u. s. w. — Wir haben alle diese Punkte sowohl durch Anlegung von genauen Vergleichsculturen als auch bei Impfungen mit den eigentlichen pyogenen Streptocokken controlirt. Nur in vier Fällen (No. XIII Heldmann, XVII Specht, X Oberliess und bei einem Patienten Heiman) entstanden bei dem Cultur-Verfahren Veränderungen in dem morphologischen Verhalten, welche die Pneumocokken dem eigentlichen Streptococcus pyogenes sehr ähnlich machten und zwar durch Bildung sehr langer Ketten (s. Fig. 17 a, b, Fall XIII Heldmann), die sich aus runden und scheibenförmigen Einzelgliedern zusammensetzten, so dass sie in diesem Stadium für pyogene Streptocokken gehalten werden konnten, während ihre Entstehung aus den ursprünglich typischen Fraenkel-Weichselbaum'schen Diplocokken doch mit Sicherheit beobachtet war. Ein solches Vorkommniss war aber auf festen Nährböden nur ein ausnahmsweises; in der Regel bewahrten die Pneumocokken hier auch auf den spätern Culturen ihre Eigenarten. In Bouillon ist dagegen das Wachsthum in längeren Ketten sehr häufig, allerdings die einzelnen Glieder oft meist nicht so rund wie beim Streptococcus. Man kann lediglich nach

der Bouilloncultur die Differentialdiagnose oft schwer stellen. Kruse und Pansini nennen aus solchen Gründen den Pneumococcus den „Streptococcus der Schleimhäute", sie sind geneigt den Streptococcus pyogenes und die Pneumocokken als Unterarten ein und derselben Familie anzusehen. Es ist uns wohl bekannt, dass über die Grenze zwischen Pneumocokken- und manchen Streptocokken-Arten die Discussion noch keineswegs geschlossen ist und dass die Gruppirung dieser Arten zu einander sich in Zukunft vielleicht noch ändern wird. Diese langen Kettenformen der Diplocokken waren meistens nicht mehr virulent, wohl aber zum Theil noch weiter übertragbar.

In einigen von unsern Fällen waren wenigstens zwei verschiedene Varietäten der Pneumocokken bei ein und demselben Patienten vorhanden, was sich namentlich durch die verschieden lange Uebertragbarkeit der einzelnen Diplocokken-Colonieen dokumentirte, so z. B. in Fall XIII Heldmann, in Fall III Gronau; es zeigten sich eine schnell vergänglichere und eine länger lebensfähige Form neben einander. Die längere Zeit noch übertragbaren Colonieen erwiesen sich durchweg dann nicht mehr virulent für die Kaninchen-Cornea, was mit den Angaben von Kruse und Pansini übereinstimmt, welche unter den länger lebenden Varietäten keine virulente Formen fanden. Nur in zwei von unsern Fällen musste eine Ausnahme von dieser Regel constatirt werden, es waren dies Fall 1 Wiederhold und Fall XII Klingelhoefer, bei Beiden blieben die Culturen längere Zeit übertragbar und virulent für die Hornhaut, bei Fall XII Klingelhoefer konnten die Colonieen noch im Alter von vier Wochen übertragen werden und waren jedenfalls, wie constatirt wurde, noch nach 12tägigen Bestehen für die Kaninchenhornhaut infectiös. Aehnliches konnten wir bei Pneumocokken-Culturen aus dem Thränensack einer Patientin feststellen, welche sich nach 19 Tagen noch local virulent und übertragbar zeigten.

In Bezug auf die Form der gefundenen Diplocockken müssen wir darauf hinweisen, dass dieselbe doch recht oft von der eigentlichen lanzettförmigen Gestalt der einzelnen Mikroorganismen (s. Taf. IV, Fig. 18) abweicht und wiederholt in eine deutlich bacilläre überging. Diese Stäbchen hatten dann vielfach noch eine seitliche Einbuchtung (biscuitförmig), aber auch diese Verdünnung in der Mitte war an manchen nicht mehr nachweisbar, so dass regelrechte kürzere oder längere Bacillen, oft mit Polfärbung sich zeigten, und doch liess sich mit Sicherheit nachweisen, dass es sich um Reinculturen von Pneumocokken handelte, zumal alle Uebergangsformen vorhanden waren (Fig. 18 d).

Recht häufig traten Involutionsformen auf, welche sich namentlich in starker Quellung der Einzelindividuen dokumentirten. Diese Quellung war oft eine sehr bedeutende, aber vielfach doch in derselben Cultur ausserordentlich differirend, so dass z. B. nicht selten bei einem Doppelcoccus das eine Glied eine starke Vergrösserung zeigte, während das andere noch seine ziemlich normale Grösse beibehielt (s. Fig. 18 c, d, Fall XIV Barthmann).

Auch die Grösse der Mikroorganismen wechselte zuweilen bei ein und demselben Fall erheblich; je nach dem Nährboden, wie das Taf. IV, Fig. 16 a, b, c, von Fall XII Klingelhoefer zeigt, je nachdem die Mikroorganismen bei einem inficirten und verendeten Meerschweinchen im Deckglas-Präparat aus dem Eiter vom Bauchabscess, aus dem Blut und von einer angelegten Glyc. Agar-Cultur entnommen wurden.

Kapseln waren durchweg in typischer Weise im Deckglas-Präparat, direct vom ulcus entnommen, vorhanden, am deutlichsten bei der Untersuchung im Wasser. Jedoch zeigte auch hier ein Theil der Mikroorganismen keine Kapseln. Auch auf den Culturen waren Kapseln ab und zu vorhanden; selbst auf Glyc. Agar, auf welchem sie

nach Angabe bakteriologischer Lehrbücher stets fehlen sollen. Regelmässig konnten wir uns überzeugen, dass auch dort, wo umschriebene Kapseln fehlten, die Diplocokken sich nicht so eng berührten, wie Staphylocokken und Streptocokken dies auf der Cultur thun. Nirgends auch bildeten sie im Körper verschlungene Knäule von Ketten, weder im Eiter noch im Gewebe, wie es der Streptococcus pyogenes (longus) so gern thut. Bei den Cultur-Involutionsformen mit langen Ketten zeigten dieselben zum Theil ebenfalls scheidenartige Umhüllungen in ganzerLänge (s. Taf. IV, Fig. 17 a, Fall XIII Heldmann).

Die Mikroorganismen färbten sich stets nach Gram.

In allen Fällen zeigten die gefundenen Pneumocokken nur Wachsthum auf den verschiedenen Nährböden (Blutserum, Glyc. Agar, Bouillon u. s. w.) im Brütofen bei höherer Temperatur; waren jedoch gegen Temperaturen über 40° schon wieder sehr empfindlich, sie wuchsen niemals bei Zimmertemperatur im Gelatine-Stich und unterschieden sich dadurch besonders vom Streptococcus pyogenes.

Mehrmals trat im Verlaufe unserer Untersuchungen die ausserordentliche Abhängigkeit des Wachsthums der Fraenkel-Weichselbaum'schen Diplocokken von der Beschaffenheit des Nährbodens zu Tage. Das stets nach den gleichen Regeln hergestellte schwach alkalische Glyc. Agar versagte wiederholt bei der Cultivirung dieser Mikroorganismen, wir konnten uns durch gleichzeitig angelegte Blutserumculturen, sowie durch Benutzung eines Glyc. Agar's, auf welchem erfahrungsgemäss die Pneumocokken wuchsen, mit Sicherheit von dieser Thatsache überzeugen, und doch waren wir uns nicht bewusst in der Herstellungsweise des Nährbodens verschieden verfahren zu sein. Diese Schwierigkeit der Cultur der Pneumocokken ist ja von vielen Autoren besonders betont und, wie schon früher her-

vorgehoben, glauben wir eben darin einen Hauptgrund erblicken zu dürfen, dass der Befund bei eitriger Keratitis, resp. ulcus corneae serpens bei frühern Untersuchungen so häufig negativ ausgefallen ist. Kruse und Pansini haben aus gleichem Grunde ihren Nährböden eine genau procentualisch berechnete Alkalescenz zu geben gesucht. Noch sicherer dürfte es sein, wenn man sich vor Beginn einer Versuchsreihe durch Uebertragung unzweifelhaft pneumocokken-haltigen Materials (Pneumonie, epidemische Meningitis etc.) von der Brauchbarkeit des Nährbodens überzeugt.

Eine Verwechslung der Pneumocokken mit andern Kapselbacillen (Friedländer, Pfeiffer, Marchand u. A.) kam in unsern Fällen nicht in Frage, die Unterschiede in Form, Wachsthum, Virulenz gegen Thiere, Färbbarkeit nach Gram u. s. w. sind ja ausschlaggebend. Auch gegenüber der Gruppe der Ozaenabacillen (Fall XXII Krich und XXIII Dürr), denen wir entgegen den Erwartungen von Terson und Gabrielides eine grosse Rolle bei der Pathogenese der Hypopyon-Keratitis und besonders des ulcus serpens nicht zuerkennen können, ist die Differentialdiagnose der Pneumocokken stets mit Leichtigkeit durchzuführen.

Die Virulenz der Pneumocokken aus den Fällen von ulcus corneae serpens ist vielfach geprüft in Bezug auf die Cornea des Kaninchens. Wurden die Culturen frisch in die Cornea verimpft (innerhalb 2—4 Tagen), so traten in der Regel locale Reactionserscheinungen ein, die jedoch nur in einzelnen Fällen, als sehr heftig bezeichnet werden müssen (sehr starke Hypopyon-Keratitis), in einem andern Theile der Fälle waren dieselben erheblich und bei noch andern relativ mässig. Schon nach relativ kurzer Zeit (wenigen Tagen) hatten die Culturen ihre locale Virulenz gewöhnlich eingebüsst und zeigten sich dann in der Regel auch nicht mehr übertragbar; in ganz vereinzelten Fällen jedoch behielten dieselben wochenlang für

die Kaninchenhornhaut eine gewisse locale Virulenz und gleichzeitig auch ihre Uebertragbarkeit bei. Wir erinnern hier an die Angaben von Kruse und Pansini, dass die Pneumocokken, welche zur Bildung längerer Ketten tendiren, wohl noch Hornhaut- aber keine subcutane Eiterung mehr hervorbringen; sowie ferner, dass Diplocokken im Zustande schwächerer Virulenz überhaupt typische locale Eitererreger sein können, während sie ein Thier durch Allgemeininfection nicht mehr oder nur langsam töten. Hiermit stimmt auch bei unsern Untersuchungen überein, dass bei den mit local virulenten frischen Diplocokken-Culturen vorgenommenen subcutanen Impfungen bei Kaninchen eine sehr schnelle Septicämie mit relativ geringfügigen localen Veränderungen nicht eintrat, sondern dass stärkere locale Reactionserscheinungen an der Injectionsstelle (Abscessbildung) sich entwickelten mit tödlichem Ausgang erst nach einer Reihe von Tagen (4—8). Es konnten dann sowohl aus dem Abscesseiter als aus dem Blut des Thieres die Diplocokken wieder isolirt werden. In andern Fällen subcutaner Impfungen von Meerschweinchen und Kaninchen kam es nur zur Abscessbildung mit Fieber, jedoch trat der Tod nicht ein. Diese Versuchsresultate sprechen also durchweg dafür, dass die bei ulcus corneae serpens gewonnenen Diplocokken als solche mit schon abgeschwächter Virulenz anzusehen sind, die wohl als Eitererreger wirken, aber weniger im Stande sind eine ganz acute tödliche Allgemeininfection beim Versuchsthier hervorzurufen. Auch wurde niemals ein tödlicher Ausgang beim Kaninchen beobachtet, lediglich in Folge einer, wenn auch sehr wirksamen Hornhautimpfung mit nachfolgender Hypopyon-Keratitis.

Zum Vergleich wurden auch eine Reihe von Hornhautimpfungen beim Kaninchen mit Pneumocokken-Culturen, welche dem menschlichen Speichel und der croupösen Pneumonie entstammten, vorgenommen. Auch hier trat in

der Regel sehr bald ein Verlust der localen Virulenz ein, und erfolgte die entzündliche Reaction in der Cornea, wo sie eintrat, in mehr allmählich ansteigender und nicht allzu intensiver Weise. Ein letaler Ausgang durch Diplocokken-Septicaemie von den Hornhautimpfungen aus, wurde bei den Versuchsthieren hier ebenfalls nicht beobachtet, auch wenn eine relativ heftige Hypopyonkeratitis eintrat. Dagegen scheint bei intraocularer Impfung (vordere Kammer, Glaskörper) mit virulenten Pneumocokken bei Kaninchen auch vom Auge aus tödliche Allgemeininfection eintreten zu können (s. Perles „Experimentelles zur Lehre von den Infectionskrankheiten des Auges". Virch.-Archiv f. path. Anatomie, Bd. 140, Heft 2, p. 209, 1895). In einem einzigen Falle trat bei einem unserer Kaninchen nach einer Uebertragung der Pneumocokken in den Glaskörper der Tod ein.

Ferner stellte Gasparrini eingehende Impfungen mit Pneumocokken am Kaninchenauge (Conjunctiva, Cornea, corp. vitreum) mit zum Theil sehr heftigen Reactionen an, Allgemeininfection der Thiere mit letalem Ausgang scheint dabei allerdings nicht eingetreten zu sein. Ebenso ist uns kein Fall aus der Literatur bekannt, wo beim Menschen nach einer Diplocokken-Infection am Auge (speciell auch Panophthalmie) eine Allgemeininfection mit tödlichem Ausgang eingetreten wäre.

In Bezug auf das Verhalten der Conjunctiva bei den Impfversuchen an den Kaninchenhornhäuten ist Fall XII Klingelhoefer ganz besonders hervorzuheben. Bei den Impfungen, welche mit den vom ulcus corneae serpens dieses Patienten gewonnenen Pneumocokken-Culturen in die Hornhaut eines Kaninchens vorgenommen wurden, trat nicht nur eine Hypopyonkeratitis ein, sondern gleichzeitig eine eigenthümliche, wenn auch nur partielle Erkrankung der Conjunctiva bulbi sowohl als palpebrarum. Die Conjunctiva verdickte sich stark, nahm in ziemlicher

Ausdehnung ein grauweissliches Aussehen an und zeigte eine leicht rauhe Oberfläche, wie früher geschildert. Eine Controlimpfung mit den gleichen Culturen auf dem andern Auge in den intacten Conjunctivalsack ergab einen analogen Process der Bindehaut, wobei die Cornea intact blieb. Es ist uns nicht gelungen von diesen erkrankten Conjunctivalparthieen die Diplocokken wieder zu züchten, sondern auf den Culturen wuchsen nur Staphylocokken, welche jedoch wiederum in den Conjunctivalsack eines andern Kaninchens übertragen, nichts analoges hervorbrachten. Das wirksame Princip für diese eigenthümliche, wiederholt experimentell hervorgebrachte Conjunctivalerkrankung muss somit doch in der Wirkung der Pneumocokken gelegen haben.

Dieser Befund erscheint uns deshalb besonders bemerkenswerth, weil er der einzige in seiner Art unter unsern Fällen ist, und weil wir beim Menschen nie etwas analoges sahen. Bei unsern Untersuchungen über bakteriologische Befunde bei Conjunctivitis, haben wir wohl auch einzelne Fälle angetroffen, wo die Fraenkel-Weichselbaum'schen Diplocokken der einzige Befund waren und wohl als das wirksame Agens angesehen werden mussten im Sinne einer Pneumocokken-Conjunctivitis (Parinaud, Morax u. s. w.); aber niemals gleichen diese Conjunctival-Veränderungen denen bei dem Kaninchen experimentell, und zwar ohne Verletzung der Conjunctiva, hervorgerufenen. — Gasparrini hat Impfungen der Conjunctiva mit Pneumocokken theils durch subconjunctivale Injection, theils nach Scarificationen der Conjunctiva ausgeführt; es traten deutliche Reactionen, Entzündung und Secretion ein, beim Scarificiren der Conjunctiva entwickelte sich der Process etwas langsamer.

Auf das Verhalten der Mikroorganismen in der menschlichen Cornea bei der eitrigen Keratitis, speciell beim ulcus corneae serpens, soll hier nach früherer An-

führung der Krankengeschichten nur noch kurz verwiesen werden. Es ist zunächst sicher bei einer Anzahl von unsern Fällen anzunehmen, dass die Mikroorganismen an der eitrig erkrankten Stelle der Cornea sich vermehren und ebenso tritt diese Thatsache zweifellos bei den Thierimpfungen zu Tage. Es zeigt sich sodann in einer Reihe von Fällen, dass die Mikroorganismen nicht immer auf die Infectionsstelle beschränkt bleiben und sich etwa nur dort vermehren; sie waren auch zum Theil in den tiefern und peripheren Hornhautpartheien zu finden, ja in zwei Fällen von beginnender Pneumocokken-Panophthalmie (Fall XI Scherer und Fall X Oberliess) in Folge von früherer Hornhautulceration, waren sie schon nach kurzer Zeit (2—3 Tagen) ganz in der Tiefe des Auges im Glaskörper und praeretinal anzutreffen. Es zeigten sich die Diplocokken hier vielfach in Zellen eingeschlossen. Diese Zellen boten durchweg keine Zeichen der Degeneration und der Kern zeigte sich gut erhalten und tingirt. Auch in der Hornhautsubstanz in der Umgebung des Ulcus konnte bei verschiedenen Fällen Phagocytose nachgewiesen werden und zwar bei gut erhaltenen Zellformen, so dass sich auch hier weder ein Absterben der Zellen, welche die Mikroorganismen in sich aufgenommen hatten, zeigte, noch es den Anschein hatte, als ob die in den Zellen abgelagerten Mikroorganismen abgetödtet seien. Diese Untersuchungsresultate beim Menschen berechtigen uns somit weder anzunehmen, dass nur in die abgestorbenen Zellen die Mikroorganismen einwandern (Bach), noch umgekehrt, dass dieselben durch die lebenden Zellen abgetödtet und unschädlich gemacht werden, oder dass die Hochgradigkeit der Phagocytose mit der Gutartigkeit des Processes in einem directen Verhältniss stehe (Hess). Wir haben im Ganzen in Uebereinstimmung mit Leber auch die Ueberzeugung gewonnen, dass der Phagocytose nicht eine Hauptrolle in dem Kampf gegen die Mikroorganismen zukommt, weil ihr Auftreten sehr wech-

selnd und inconstant (s. auch Wolfheim, „Ein weiterer Beitrag zur Phagocytenlehre“. Beitr. z. pathol. Anat. und allg. Pathologie v. Ziegler und Nauwerck. IV, No. 15, p. 405) und weil sie gerade bei den schweren Infectionsheerden in der Cornea, welche zu einer ringförmigen Gewebsnekrose führen, wenig oder gar nicht aufzutreten scheint, schon aus dem Grunde, weil wenigstens im Anfang die Leukocyten keinen directen Zutritt durch den nekrotischen Ring hindurch zu den Mikroorganismen haben. In unsern Fällen, wo ausgesprochene Phagocytose in der Umgebung des Ulcus oder in der Tiefe des Auges gefunden wurde, lagen die anatomischen Verhältnisse immer so, dass die Phagocyten direct mit den Mikroorganismen in Verbindung treten konnten. Auch bei Ulcus corneae serpens pflegt die Zahl der Phagocyten ausserordentlich gross zu sein; es ist dies bekanntlich eine charakteristische Eigenthümlichkeit der durch den Pneumococcus hervorgerufenen Entzündungen. Wir beobachten sie in gleicher Weise in der pneumonisch infiltrirten Lunge, dem eitrigen Exsudat der epidemischen Cerebrospinal-Meningitis, endocarditischen Auflagerungen u. s. w., und zwar kann sie sehr reichlich sein selbst bei hochgradiger Bösartigkeit dieser Processe. Auch für endogene Pneumocokken-Infection des Auges, wie sie bei der kryptogenetischen Form der Pyämie und besonders bei den durch den Pneumococcus verursachten Meningitis-Metastasen eintreten, haben wir dies eigenthümliche Verhalten bezüglich der Phagocytose regelmässig feststellen können. (Axenfeld, Arch. f. Ophthalmol. XXXX, 3. p. 66 ff.)

Es ist schon oben hervorgehoben worden, dass in dem progressiven Rande des menschlichen Ulcus corneae serpens die Pneumocokken doch zoogloeaförmige Spindeln bilden können, obschon sie sonst zur Anordnung in compacten Massen im Körpergewebe sehr wenig neigen, weil wie Kruse und Pansini meinen, sie schnell an ihren eigenen Stoffwechselproducten zu Grunde gehen. Auch an diesen

dichtern Anhäufungen der Pneumocokken, liess sich die Doppelform und eine relativ lockere Anordnung deutlich erkennen. Ueberhaupt war die Form der einzelnen Individuen im Schnittpräparat bis zu einem gewissen Grade charakteristisch, und zwar durch die vielfach deutliche, längliche Beschaffenheit der Glieder, die oft als kurze Bacillen sich präsentiren, zum Unterschied von dem auch in Doppelform, aber mit runden Gliedern auftretenden Streptococcus brevis. In keinem der durch Streptocokken veranlassten Fälle (No. VI, VIII, IX, Singel, Benfe und Weber) war diese Form vorhanden, während andererseits lange verfilzte und gewundene Ketten nur von diesen und nicht vom Pneumococcus gebildet wurden. Es ist demnach mit einer gewissen Wahrscheinlichkeit, wenn es sich nur um Eitererreger handelt, aus dem mikroskopischen Schnittpräparat bereits die Differentialdiagnose zu stellen.

4. Versuch einer Erklärung der klinischen Erscheinungen des Ulcus corneae serpens beim Menschen.

Die Biologie des Fraenkel-Weichselbaum'schen Diplococcus giebt uns einige Anhaltspunkte zur Erklärung der Eigenthümlichkeiten des Ulcus serpens, natürlich kann dieselbe nur den Werth einer Hypothese beanspruchen.

Das Ulcus serpens bietet die sehr seltsame Erscheinung, dass bösartiger Progress und schnelle Reinigung respective Heilung, in ein und demselben Falle dicht nebeneinander verlaufen.

Wie Kruse und Pansini hervorheben, scheint der Fraenkel-Weichselbaum'sche Pneumococcus, dort wo er sich in dichteren Massen befindet, schnell an seinen eigenen Stoffwechselproducten zu Grunde zu gehen. Deshalb erreichen ihre Colonieen nur eine so bescheidene Grösse und verlieren so ausserordentlich schnell ihre Virulenz. Denken wir uns nun eine kleine Hornhautwunde

mit an sich sehr virulenten Pneumocokken inficirt, so werden dieselben auf das Gewebe entsprechend chemotaktisch einwirken, indem sie sich vermehren und in die benachbarten Spalträume übergehen. Sobald sie aber an der Stelle ihrer ersten Ansiedelung eine gewisse Massenhaftigkeit erreicht haben, sinkt ihre Lebensfähigkeit und Virulenz, so dass die histolytische Wirkung der Leukocyten in volle Thätigkeit treten kann. Die ersterkrankte Parthie stösst sich ab, während in den seitlichen Theilen, als den jüngst inficirten, noch eine verhältnissmässig lockere Anordnung und damit Pathogenität der Mikroorganismen besteht. So kommt es zu keiner Nekrose der Hornhaut in ganzer Dicke, das Geschwür reinigt sich an einer Stelle, während es nach anderer seitlicher Richtung fortschreitet. Auch der noch progressive Rand des ulcus stösst sich in seinen innern Theilen immer wieder ab, während er sich peripherwärts vorschiebt; in diesem progressiven Rande pflegen wir ja auch die Pneumocokken im Gewebe hauptsächlich zu finden. — Man wird uns einwenden, dass auf Grund dieser Erklärung doch nicht nur eine Ausbreitung des Processes in die Fläche, sondern auch in die Tiefe stattfinden müsse. Wir glauben aber, dass zu einer Schädigung und tieferen Nekrose der geschlossen daliegenden hinteren Lamellen eine erheblich dauerhaftere Virulenz nöthig ist, als zum Eindringen in seitlicher Richtung in die geöffneten Saftlücken der Hornhaut, besonders aber bei so oberflächlicher Lage der Verletzung wie sie in der Regel dem ulcus serpens vorangehen (Aehrenverletzung u. s. w.). Dieser Umstand würde allerdings für alle Mikroorganismen, welche eine oberflächliche Verletzung der Hornhaut inficiren, zutreffen, aber wir wissen von den Staphylocokken sowohl, wie von den Streptocokken, dass sie auch in dichten Massen auf der Cultur längere Zeit lebensfähig und virulent zu bleiben pflegen, und so könnten diese, ihrer Natur nach weit eher auch eine Wirkung in die Tiefe entfalten, als die Pneumocokken.

Auf die Richtung des Fortschreitens des Processes ist vielleicht auch die Art und Weise sowie die Form der ursächlichen Verletzung von Einfluss, doch wird sich das im einzelnen Falle schwer entscheiden lassen..

Die von allen Seiten gemachte Erfahrung, dass die metastatische Ophthalmie, wie sie bei der epidemischen Cerebrospinal-Meningitis durch Pneumocokken zu Stande kommt, einen eigenthümlich milden, von andern metastatischen Ophthalmieen abweichenden Verlauf zu nehmen pflegt, lässt sich vielleicht durch ähnliche Erwägungen erklären. Die Pneumocokken werden in der geschlossenen Bulbuskapsel bei ihrer Vermehrung voraussichtlich schneller durch Autointoxication an Virulenz einbüssen, als andere Mikroorganismen, z. B. Staphylocokken, welch letztere mit verschwindenden Ausnahmen zur Panophthalmie mit Perforation des Bulbus führen [1]).

Noch für einige andere klinische Eigenthümlichkeiten des Ulcus corneae serpens geben unsere anatomischen Untersuchungen eine Illustration. Es ist dies die eigenthümliche asymmetrische Lage der Endothelveränderungen auf der Hinterfläche der Hornhaut, sowie der entzündlichen Erscheinungen an der Iris. Bei Betrachtung mit einer starken Loupe intra vitam kann man sich oft überzeugen, wie auf der Hinterfläche der Hornhaut das Gebiet der Endothelveränderungen und der angelagerten entzündlichen Producte in Gestalt einer rundlichen, fleckig graugelblichen Figur direct sichtbar sind; doch hat dieses Terrain keine genaue concentrische Anordnung zum Ulcus serpens resp. seinem progressiven Rande, sondern pflegt nach unten über dasselbe hinauszureichen, während nach oben die Grenzen ungefähr zusammenfallen. Ebenso ist es eine sehr häufige Erscheinung, dass die Iris in ihrer untern Hälfte sich stärker entzündet als in der obern, auch bei centralem Sitz der Ulceration. Beides zeigen deutlich die mikroskopischen Prä-

[1]) cf. Axenfeld, l. c. p. 112.

parate von Fall IV (Müller), bei welchem z. B. das Endothel oben bis zum progressiven Rande, unten dagegen weit über denselben hinaus, bis in den Kammerwinkel, vollständig abgelöst war. Die chemotaktisch wirkenden Substanzen senken sich demnach offenbar; für das Endothel kommt vielleicht noch ein mechanischer Einfluss der entzündlichen zwischengelagerten Substanzen in Betracht.

Wir sind nach unseren Untersuchungen nicht in der Lage, den eiterigen progressiven Rand des Ulcus corneae serpens in allen Stadien vollständig mit dem Leber'schen Einwanderungsringe der Impfkeratitis zu identificiren, indem derselbe nicht mehr ein nekrotisches bakterienhaltiges Hornhautstück umgiebt, wie dies z. B. bei der Keratomycosis aspergillina beim Thier und beim Menschen der Fall ist und wie dieses beispielsweise auch bei dem von Fuchs (Lehrbuch d. Augenheilk. 1894) beschriebenen Fall zutrifft, bei welchem das durch Staphylocokken in ganzer Dicke nekrotisirte Hornhautcentrum von einem vollständigen Leukocytenringe umgeben beschrieben wird. Es ist vielmehr der progressive Rand selbst der Hauptsitz der Mikroorganismen, wo sie mit den Leukocyten in unmittelbarer Berührung sind. Ein Ulcus serpens beginnt ja wahrscheinlich in der Weise, dass in den oberflächlichen Defect der Cornea virulente Diplocokken in kleiner Menge — nicht wie bei der Thierimpfung in grosser Zahl — hineingerathen, die das Gewebe zuerst nur in nächster Nähe mortificiren und dadurch die Leukocyten relativ nahe an den Infectionsheerd herantreten lassen. Die Wucherung der Mikroorganismen geht nun zwischen den sie umgebenden Rundzellen rasch von statten. Immer neue Leukocyten wandern der Stelle des Progresses zu, aber die Ausbreitung der Mikroorganismen hält mit ihnen gleichen Schritt, indem dieselben weiter wandern und mit den Zellen sich innig mischen, bevor die Abstossung des nekrotischen Gewebes durch die histolytische Wirkung der Leukocyten sich vollzogen hat. Wo wir kli-

nisch beim Ulcus serpens den progressiven eiterigen Rand finden, pflegt es sich nach unsern bakteriologischen Untersuchungen um dieses Stadium des Processes zu handeln, nicht mehr um den typischen Einwanderungsring in dem Eingangs erörterten Sinne, womit jedoch nicht ausgeschlossen ist, dass im ersten Beginn auch das Ulcus serpens sich in der von Leber für die stark virulente septische Keratitis beschriebenen Weise entwickelt. Leber hat für wenig virulente Eitererreger schon gefunden, dass die Leukocyten mit ihnen direct von vornherein in Berührung treten und das bedeutet in diesem Falle einen relativ gutartigen Process, während beim Ulcus corneae serpens aus diesem Verhalten, wie oben erklärt, eine relative Gutartigkeit nicht abgeleitet werden kann.

Nach unsern Untersuchungen stammen die Eiterzellen des progressiven Randes in erster Linie aus der Hornhautperipherie, von wo aus sie in continuirlichen Zügen dem Ulcus zuwandern, wie dies ja vielfach beschrieben worden ist, z. B. jüngst noch in der Nuël'schen Arbeit. Dieser Autor macht auch noch besonders darauf aufmerksam, dass die häufigen schlechten Erfolge der Iridektomie nach Heilung des Ulcus corneae serpens z. Th. abhängig sind, von der häufigen Mitbetheiligung auch des Ciliarkörpers und der vordern Theile der Chorioidea und des Glaskörpers, selbst in Fällen, wo keine Perforation stattgefunden hatte. Unser Fall IV zeigt ähnliche Verhältnisse, die wir auf eine Fernwirkung der Mikroorganismen durch ihre Stoffwechselproducte beziehen müssen.

5. Das Untersuchungsresultat über die anatomischen Veränderungen der durch Pneumocokken hervorgebrachten Impfkeratitis beim Kaninchen.

Da es nicht beabsichtigt war, allgemein-pathologisch die Frage nach der Entstehung der ersten entzündlichen Infiltration und ihrer Zellen zu untersuchen, so haben wir darauf verzichtet, die allersten Stadien der durch den Fraenkel-

Weichselbaum'schen Pneumococcus hervorgerufenen Impfkeratis mikroskopisch zu untersuchen. Wir haben vielmehr gewartet, bis eine deutliche Hypopyonkeratitis resp. ein eiteriges Infiltrat entstanden war, weil wir an diesem dem menschlichen Ulcus serpens möglichst nahekommende Verhältnisse und ausserdem noch vollkommene Gelegenheit zu finden erwarten durften, die wichtigen Fragen nach der Herkunft des Hypopyons, dem Verhalten der Descemet'schen Membran, der Phagocytose u. s. w. zu untersuchen.

Es ist uns nie geglückt, ein richtiges „Ulcus serpens" beim Kaninchen zu erzeugen. Es entstand vielmehr in den Fällen, wo überhaupt noch Virulenz vorhanden war ein eiteriges Infiltrat verschiedener Intensität, wie man es auch mit andern Eitercokken erhält. Eigenthümlich erschien jedoch,

a. dass eine deutliche eitrige Infiltration der Impftasche erst nach ca. 48 Stunden oder noch etwas später eintrat; es ist wiederholt, besonders bei den ersten Impfungen, uns passirt, dass wir die eingebrachten Keime für avirulent hielten, wie dies so oft der Fall ist, weil am Tage nach der Impfung sich nur die bekannte traumatische Trübung der Impftasche fand, bis uns am nächsten Tage die beginnende Eiterung anders belehrte. Dass in diesen Fällen nicht etwa eine Secundärinfection stattgefunden hat, ist durch Controlabimpfungen festgestellt worden.

b. Mit den von der Hornhaut gezüchteten Pneumocokken ist es fast nie gelungen, eine bis zur Perforation oder Panophthalmie fortschreitende Entzündung zu erhalten, vielmehr hat sich die Hypopyonkeratitis stets spontan, meist auch ohne tiefe Ulceration zurückgebildet. Eine Ausnahme bilden nur die Fälle Klingelhöfer und Wiederhold, zweifelhaft bleiben in dieser Hinsicht natürlich auch die enucleirten und mikroskopisch untersuchten Fälle. Mit Pneumocokken, die von meningealem und anderm Exsudat frisch gezüchtet sind, lässt sich gelegentlich ein stürmischer Process erzielen.

c. In einigen Fällen (Klingelhöfer, Ludwig) bilde-

ten sich, während die Impftasche sich bereits zu lichten begann (8.—10. Tag), in der Peripherie der Cornea eigenthümlich bogen- oder halbkreisförmig gesättigt gelbweisse Infiltrate, die unter starker pericornealer Injection allmählich nach der Peripherie hin weiter wanderten, und bei oberflächlicher Betrachtung eine gewisse Aehnlichkeit mit einem Ulcus serpens des Menschen darboten. Sie sind aber davon verschieden dadurch, dass sie subepithelial, in der Tiefe des Hornhautparenchyms liegen, nicht ulceriren, sondern schliesslich nach der Peripherie hin verschwinden unter stärkerer Vascularisation. Sie stellen echte interstitielle Abscesse dar; sticht man sie an, so entleert sich ein breiig eingedickter Eiter mit zerfallenden Zellen, in welchem es uns weder mikroskopisch noch culturell gelungen ist, wenigstens nachdem sie einige Tage bestanden hatten, noch Mikroorganismen nachzuweisen. Eine Abbildung dieser bogenförmig oben und unten gelegenen interlamellären Abscesse cf. Taf. IV, Fig. 13 (Querschnitt, 10fache lin. Vergr.). Die Entstehung derselben hat sich nicht sicher feststellen lassen. Klinisch hatte man ganz das Bild des interstitiellen Fortkriechens der Infection. Vielleicht steht mit dieser seltsamen Erscheinung in Beziehung der Befund (s. u.), dass mitunter in frischeren Fällen, Pneumocokken und zwar vorwiegend intracelluläre, auffallend weit in der Peripherie der Impftasche und über diese hinaus interlamellär gelegen waren, Bilder, die zu einem Transport durch die Zellen wohl passen würden. Dabei waren auch diese Diplocokken noch vollkommen wohlgebildet und der Form nach wenigstens nicht als abgestorbene zu erkennen [1]).

[1]) Schon Baumgarten hat seiner Zeit die Ansicht geäussert, dass Phagocyten den Krankheitsprocess einmal verschleppen und in bis dahin gesunde Theile übertragen können. Ein merkwürdiger Befund dieser Art fand sich auch in der vorderen Kammer eines Auges mit metastatischer Pneumocokkenophthalmie: Hier war der vordere Bulbusabschnitt sonst frei von Mikroben, dagegen fand sich ein mit

Abgesehen von dieser selteneren und nicht ganz aufgeklärten Entzündungsform lassen sich die Einzelheiten des mikroskopischen Befundes bei der Pneumoeokkenhypopyonkeratitis in Folgendem kurz zusammenfassen:

1. An der Stelle der eitrig infiltrirten Impftasche war die Hornhaut auf das 2—3fache ihres normalen Maasses verdickt, theils durch ödematöse Erweiterung der Saftlücken und Quellung der Lamellen, theils durch mächtige Infiltration mit mehrkernigen Rundzellen. Dieselben haben den Infectionsheerd bereits erreicht, eine besondere nekrotische Zone in der Umgebung der Cokkendepôts ist nicht mehr nachzuweisen. Die eingewanderten und einwandernden Leukocyten lassen sich in ununterbrochenen Zügen vom Hornhautrande resp. dessen stark infiltrirten Randgefässen bis in den Eiterheerd verfolgen, auch ein „Einwanderungsring" im Sinne Leber's ist nicht mehr zu umgrenzen, ist bei der vielleicht nicht übermässigen Virulenz der eingebrachten Cokken auch nicht mit Sicherheit zu erwarten. Eine stärkere Infiltration ist dicht am Limbus noch zu sehen; ferner meist dicht vor der Membr. Descemetii hinter dem Infiltrat, wohin sie sich in den tiefsten Lagen der Cornea vom Rande her schieben. Form und Richtung der einwandernden Zellen zeigen die für die Hornhaut übliche Polymorphie. Auffallend ist, dass in der Umgebung und besonders auch unter dem Infiltrat zahlreiche Wanderzellen senkrecht zur Richtung der Lamellen stehen. Diese selbst sind dicht an der Impftasche vollkommen aufgefasert resp. zerfallen, doch geben diese fibrinähnlichen Fasern keine Fibrinfärbung nach Weigert'scher Methode. Grössere Epitheldefecte und Ulcerationen sind nicht immer nachgewiesen, in einzelnen heftigeren Fällen waren sie vorhanden. Eine dem Ulcus serpens entsprechende vorwiegende Randinfiltration ist nir-

---

wohlgebildeten Pneumocokken beladener aber in Zerfall begriffener Phagocyt (Axenfeld, v. Graefe's Archiv f. Ophthalm. XL. 3. p. 99).

gends nachweisbar. Die Hornhautkörperchen sind lebhaft vermehrt; meist sind sie an dem blasseren Kern kenntlich, doch ist es bei vielen Zellformen sehr schwierig resp. nicht wohl möglich, sie mit Bestimmtheit den Wanderzellen oder den gewucherten Hornhautkörperchen zuzuzählen. In den älteren Fällen zeigen sich die Hornhautkörperchen vorwiegend vermehrt als die bekannten Elemente der Regeneration.

2. Die Membrana Descemetii ist überall absolut intact. Auch bei sehr starken Eiterinfiltraten ist weder eine Durchwanderung noch eine umschriebene Frühperforation im Sinne von Verdese-Fuchs zu sehen. Wohl aber sind an manchen Stellen Bilder vorhanden, wie Silvestri eines als Frühperforation abbildet; bei genauer Besichtigung, besonders mit stärkerer Vergrösserung lässt sich aber jedesmal feststellen, dass die an einer Falte schräg getroffene Membran nur verdeckt ist, nicht aber perforirt.

3. Das Endothel zeigt alle Grade der von Leber für den hinteren Reizbezirk beschriebenen Degeneration, und zwar entsprechen dieselben vollkommen den beim Ulcus serpens des Menschen (Fall V, Braun, Fall IV, Müller, p. 14 ff.) eingehend beschriebenen und abgebildeten Formen. Auch die grossen, riesenzellenähnlichen Endothelschollen im Hypopyon finden sich mehrfach. In älteren Fällen, in denen Rückbildung der eiterigen Infiltration eingetreten ist, ist das Endothel hinter derselben wieder in ununterbrochener Lage vorhanden; doch zeigt dieselbe zum Theil unregelmässige Verdickungen, die gelegentlich kleine Erhabenheiten bilden. In dem einen Fall aber hat sich ein tumorartiger, warzenähnlicher Zapfen gebildet (cf. Taf. IV, Fig. 14), der weit in die Kammer hineinragt. Derselbe besteht fast ausschliesslich aus Endothelien, zum Theil riesenzellenähnlichen Figuren. Doch sind ausserdem noch einige Pigmentkörnchen und feingeronnene Partikel in ihm vorhanden, als ein Rest der früher hier angelagerten, der Uvea entstammen-

den entzündlichen Massen. Der Zapfen stellt eine Narbenhypertrophie dar. Das Hypopyon, der Iris und besonders dem Kammerwinkel entstammend, besteht aus Rundzellen, feingranulirten Eiweissmassen und Fibrin. Iris und Ciliarkörper dementspreehend infiltrirt, tiefere Augentheile frei.

4. Die Diploeokken finden sieh in der Impftasehe mehr oder weniger massenhaft, sowohl freiliegend, als aueh sehr zahlreieh in Zellen. Besonders naeh der Peripherie der Tasehe hin treten die Phagocyten in den Vordergrund, und an ihrem äussersten Rande sieht man sie fast ausseliiesslieh. Ja, hier und da liegen neben der eitrig infiltrirten Tasehe, zwisehen verhältnissmässig gesunden Lamellen, cokkenbeladene, langgestreekte Leukocyten. Sie sind, wie das für den Pneumococcus in allen Organen die Regel, in allen untersuehten Fällen sehr zahlreieh, doeh entspricht ihre Zahl nicht etwa deutlieh der Gutartigkeit oder Bösartigkeit der Fälle und ist wechselnd. Ueberhaupt lässt die unveränderte Färbbarkeit des Kernes, die Mannigfaltigkeit der in den Hornhautlücken offenbar noeh wandernden Zellen, keinen Zweifel an ihrer Lebensfähigkeit (cf. Tafel IV, Fig. 15 b). Aber auch die eingeschlossenen Cokken sind nicht deutlieh difformirt. Ihre Form ist überhaupt etwas variabel, bezüglieh Grösse und Gestalt (cf. Fig. 18). ganz analog dem Befunde beim Mensehen. Vielfach, resp. in jedem Fall sind zahlreiehe bacilläre Formen vorhanden, auch einzelne ganz kurze, drei-, höehstens viergliedrige, plumpe, gradlinige Ketten, deren Glieder nieht gleiehmässig sind.

Bezüglieh der Menge der in der Tasche gelegenen Cokken, lässt dieselbe sieher auf eine Vermehrung in der Hornhaut schliessen, da von den Pneumoeokken-Culturen sich, wie gewöhnlieh, nieht viel übertragen liess.

Die vordere Kammer, resp. das Hypopyon, ist frei von Mikroorganismen.

Es stimmen demnach die mit dem für die menschliche Keratitis wichtigsten Eitererreger angestellten Thierexperimente bezüglich des histologischen Befundes in allen Hauptpunkten mit den an Staphylocokken erhobenen Einzelheiten der Leber'schen Arbeiten vollständig überein.

Diese Uebereinstimmung möchte es so scheinen lassen, als ob man ohne weiteres alle eiterungsfähigen Cokken vollkommen gleichwirkend, nur dem Grade der Reaction nach verschieden ansehen dürfte. Die menschliche Keratitis lehrt aber, wie dies bereits oben eingehend erörtert ist, dass die gemeinsame pyogene Eigenschaft doch noch eine gewisse specifische Wirkung auch in dem Wesen der Reaction für die verschiedenen Mikroorganismen zulässt; das zeigt das typische Verhalten der Pneumocokken-Infection beim Menschen. Wenn daher beim Kaninchen die gleichen Differenzen sich nicht ergeben, so liegt darin ein weiterer Hinweis, dass die mit ihm gewonnenen Resultate keine unbeschränkte Anwendbarkeit auf den Menschen haben. Immerhin ist die eingangs sub. c. geschilderte, allerdings seltene Form der interstitiellen Ringabscesse unseres Wissens bei anderen Impfungen nicht beobachtet.

---

6. Die Herkunft der pathogenen Mikroorganismen bei eiteriger Keratitis des Menschen speciell beim Ulcus corneae serpens.

Zunächst ist es wohl in der Regel von der Hand zu weisen, dass die Fraenkel-Weichselbaum'schen Diplocokken direct durch das verletzende Moment (Kornähre, Holzstück, Steinstückchen u. s. w.) in die Hornhaut des Menschen eingeimpft werden. Wir haben nach dieser Richtung speciell Untersuchungen mit Kornähren an einer Reihe von Kaninchen angestellt. Die mit den Aehren hervorgebrachten Verletzungen der Hornhaut führten nie zu einer infectiösen Hypopyonkeratitis.

In zweiter Linie wurden mit Kornähren eine Reihe von Glyc.-Agarröhrchen geimpft, es wuchsen ausser mehreren Schimmelpilzsorten, Kartoffel- und andere Bacillen auch gelbliche Staphylocokken, welche in die Kaninchenhornhaut geimpft, eiterige Infiltrate von mässiger Intensität hervorriefen. Niemals wurden hierbei Pneumocokken oder Streptocokken gefunden. Auch von anderer Seite (z. B. Scimeni) sind Versuche mit Aehren bei Kaninchen angestellt, die negativ ausfielen. An und für sich kann man die Möglichkeit nicht ganz abweisen, dass pneumocokkenhaltiges Material auch im trocknen Zustande noch pathogen sein kann. Bezüglich der Culturen sagen allerdings die meisten Untersucher aus, dass beim Eintrocknen Uebertragbarkeit und Virulenz schnell erlöschen, wenn dagegen die Mikroorganismen im Körpergewebe z. B. in einem Stück Lunge eingehüllt sind, so kann man sie mit demselben eintrocknen lassen, und erhält doch nach längerer Zeit noch lebensfähige und virulente Mikroorganismen. Ein Gleiches könnte auch für das Sputum und Nasensecret zutreffen; ob aber diese Möglichkeit auch für so kleine Partikelchen besteht, wie sie an den verletzenden Gegenständen (z. B. Kornähren) haften können, möchten wir für sehr zweifelhaft halten. Versuche nach dieser Richtung sollen noch weiter angestellt werden.

Schon die relativ häufigen Complicationen des typischen Ulcus corneae serpens in unsern Fällen (mit Thränenleiden in ca. 40 %, mit Ozaena in ca. 25 %) weisen auf die muthmassliche Quelle der pathogenen Mikroorganismen speciell der Fraenkel-Weichselbaum'schen Diplocokken hin, wie das ja allgemein anerkannt ist speciell in Bezug auf das Thränensacksecret (Sattler, Schmidt-Rimpler Widmark u. A.). Auch wir haben bei unsern Untersuchungen über die Bakteriologie des Thränensacksecrets oft die Pneumocokken nachweisen können und ebenso sind dieselben sehr häufig im Speichel und im Nasensecret, sowohl

bei normaler als nicht normaler Nasenschleimhaut nachgewiesen worden (Weichselbaum, Kruse und Pansini u. A.). Die Infection der verletzten Hornhautstelle erfolgt sicher oft aus dem Thränensack, es ist ferner sehr wohl anzunehmen, dass auch das Auswischen des verletzten Auges mit Speichel, ja gelegentlich das Auslecken des Auges oder die Benutzung eines schmutzigen Taschentuches für die Reinigung Anlass zur Infection geben, ferner Reiben mit schmutzigen Fingern, an denen Nasensecret haftet u. s. w. Ebenso bleibt zu berücksichtigen das gelegentliche Vorkommen der Pneumocokoken auf der normalen Conjunctiva sowie bei gewissen Formen von Bindehautkatarrhen. Wir haben ferner zu bedenken, wie auch wir gelegentlich nachweisen konnten, dass die Mikroorganismen der Nase namentlich auch bei Ozaena ihren Weg in den Conjunctivalsack finden, auch wenn zur Zeit kein eigentliches Thränenleiden vorliegt. Auf diesen Punkt ist gerade in der neuesten Zeit durch eine Reihe von Autoren (Terson und Gabrielides, Cuénod, Etienne, von Milligen, Trousseau u. A.) besonders hingewiesen worden. Freilich wissen wir bisher nicht, durch welche physikalischen Kräfte Keime aus der Nase durch die Thränenwege in den Conjunctivalsack übermittelt werden. Experimentell hat Bach (v. Graefe's Arch. f. Ophthalm. XL. 3. p. 143) beim Gesunden eine solche Uebertragung überhaupt nicht nachweisen können, doch liegen für katarrhalische Zustände die Verhältnisse vielleicht anders. Immerhin muss man auch an äussere Uebertragung denken, namentlich bei Patienten aus den niedern Ständen.

Die Herkunft der Staphylocokken und Streptocokken, soweit sie für die eitrige Keratitis in Betracht käme, bedarf keiner besonderen Besprechung, da dieselben nach allgemeiner Erfahrung Bewohner des normalen und pathologischen Conjunctivalsackes u. s. w. sein können. Ueber die anderen bisher vereinzelt gefundenen Keime lässt sich in Bezug auf ihre Herkunft bisher nichts Sicheres aussagen.

Wenn wir zum Schluss auf die bisher bei der Hypopyonkeratitis des Menschen spec. des Ulcus corneae serpens gefundenen Mikroorganismen einen kurzen resümirenden Rückblick werfen, so ist die Zahl der bis jetzt als sicher nachgewiesenen Krankheitserreger eine relativ kleine: Staphylococcus pyogenes albus und aureus, Streptococcus pyogenes und vor allem der Fraenkel-Weichselbaum'sche Diplococcus, der gerade für das eigentliche Ulcus corneae serpens ganz besonders in Betracht kommt und in einer grossen Anzahl von Fällen, auch nach längerem Bestehen des Processes noch in Reincultur gefunden wird. Ja es macht geradezu den Eindruck, als neigt dieser Mikroorganismus wenig zur Symbiose mit andern pathogenen Keimen in der Hornhaut. Nehmen wir hierzu noch den Dinkler'schen Befund von Gonocokken in der ulcerirten Hornhaut, die vereinzelten Befunde von Ozaenabacillen bei eiteriger Keratitis, sowie die vereinzelten Befunde von eigenartigen Bacillen bei Hypopyonkeratitis, so dürften damit so ziemlich die bisher aufgefundenen Mikroorganismen bei der eiterigen Keratitis des Menschen genannt sein. Und wie gross ist dem gegenüber die Anzahl der bisher bekannten Mikroorganismen, mit welchen nachgewiesenermaassen eiterige Processe in der Hornhaut experimentell hervorgerufen werden können. Es bleibt der Forschung in Bezug auf die bakteriologische Untersuchung der eiterigen Keratitis des Menschen jedenfalls noch Vieles vorbehalten und weitere Untersuchungen werden voraussichtlich noch andere Mikroorganismen als Eitererreger auffinden. Doch glauben wir jetzt schon sagen zu können, dass die durch sie verursachten Fälle an Zahl den Pneumocokkeninfectionen der Hornhaut weit nachstehen werden.

In letzter Linie sind dann noch einige wenige Beobachtungen von Hypopyonkeratitis beim Menschen, als durch Schimmelpilze hervorgebracht, zu verzeichnen. Es sind dies die Beobachtungen von Leber (v. Graefe's

Archiv f. Ophthalm. XXV, 2, 1879), Uhthoff (v. Graefe's Archiv f. Ophthalm. XXIX, 3, 1883) und Fuchs (Wien. klin. Wochenschr. No. 17, 1894)[1]). Die 3 Fälle bieten mancherlei Analogieen und haben in vielen Beziehungen charakteristische Eigenschaften, welche sich auch mit den namentlich von Leber studirten Hornhautveränderungen nach Impfung mit Schimmelpilzen durchweg decken. Mit einem eigentlichen typischen ulcus corneae serpens, war der Befund auch schon makroskopisch nicht zu verwechseln. Es war namentlich der eigenthümliche, graugelbliche, zum Theil trocken krümlige Belag der erkrankten Hornhautstelle und die ringförmige Demarkation des befallenen Terrains unter Bildung einer anfangs gelben Ringinfiltration, die sich später in eine Rinne umwandelte, und von wo aus sich dann die Abstossung der afficirten Parthieen vollzog, Momente, welche dem klinischen Bilde der Erkrankung etwas besonderes verliehen. Im Ganzen verlief der Process in mehr langsamer, ja zuweilen ausgesprochen chronischer Weise unter mässigen Reizerscheinungen.

Wir sind nun in der Lage zu diesen wenigen bisherigen Fällen einen neuen aus der jüngsten Zeit hinzufügen, welcher hier in der Marburger Klinik zur Beobachtung kam. Wir wollen denselben seiner Seltenheit wegen hier noch kurz mittheilen, ohne ausführlicher auf die Geschichte dieses Gegenstandes, sowie eine anatomische Beschreibung der gewonnenen Impfresultate einzugehen. Wir verweisen in dieser Hinsicht auf Leber's ausführliche und grundlegenden „Untersuchungen über die durch Schimmelpilze am Auge hervorgerufenen Entzündungsprocesse“ (l. c.), zu denen ihm damals seine erste Beobachtung 1879 den Ausgangspunkt bot.

---

[1]) Ob die Mittheilung von Churchman (s. Literat.-Verzeichniss) sich auf Keratomycosis aspergillina beim Menschen bezieht, konnten wir nicht feststellen.

Unsere Beobachtung ist folgende:

7. Keratomykosis aspergillina durch Hineinwerfen von Erde. Bild einer atypischen Hypopyonkeratitis. Aspergillus fumigatus. Taf. IV, Fig. 20.

Maurer, Elisabeth, 8 Jahre alt, aus Röddenau, Kr. Frankenberg.

P. ist angeblich bisher nicht augenkrank gewesen. Am 14. IX. 95 warf ihr beim Spielen ein anderes Mädchen eine Hand voll „Dreck“ ins Gesicht, besonders ins rechte Auge. Seit dem 15. früh zunehmende Schmerzen. Am 18. IX. Aufnahme in die Klinik.

Stat. praes.: Im allgem. gesundes Mädchen.

L. normal.

R. subcentral ein ca. hanfkorngrosses, etwas geblähtes weissgelbes Eiterinfiltrat, subepithelial gelegen und ohne nachweisbare Wunde, einem Abscess ähnlich, in seinen centralen Theilen grau durchscheinend, in seinem leicht gezähnten Rande stärker eitrig infiltrirt. Keine deutliche Ulceration. Uebrige Cornea rauchig; von der Hinterfläche ziehen einige graugelbe Fäden nach unten bis zu einem weisslichen, strichförmigen Hypopyon. Iritis, unten einzelne hintere Synechieen, tiefere Theile intact. (Bild einer atypischen Hypopyonkeratitis.)

Behandlung: Atropin, hydropath. Verband.

20. IX. Pupille weit, Hypopyon nicht mehr deutlich, doch hat sich das Infiltrat in seinen Randtheilen eher noch stärker gesättigt.

25. IX. Auch jetzt noch kein tieferes Ulcus; im Gegentheil ist die infiltrirte Parthie, deren Centrum immer noch durchscheinend ist, noch etwas vorgetrieben, auch hat sich dieselbe etwas nach den Seiten vergrössert. Starke Iritis, Hypopyon grösser.

28. IX. Stat. id. Mit blossem Auge ist eine Demarcationsrinne am Rande der immer noch etwas erhabenen, central durchscheinenden, infiltrirten Stelle nicht wahrgenommen worden, doch erschien dieselbe scharf begrenzt.

Bakteriologische Untersuchung:

Beim Versuche, mit der Paracentesennadel etwas Impfmaterial zu entnehmen, fällt sehr auf, dass das gesammte Infiltrat ohne alle Mühe sich als eine compacte Scheibe von seiner Unterlage abheben lässt; der Grund des jetzt sichtbaren Geschwürs ist grau durchscheinend, ziemlich glatt, der Rand

scharf und ziemlich steil, doch wenig tief. Die darauf gestellte Wahrscheinlichkeitsdiagnose: Keratomycosis aspergillina wird durch das Mikroskop bestätigt.

Im Deckglaspräparat neben Eiterzellen deutlich verzweigte Mycelien, die keine Farbe annehmen.

2 Glycerinagar, 1 Blutserum, 1 Bouilloncultur durch Hinüberführen der abgetragenen Masse mittelst der Platinöse; es wird dabei wohl etwas Material abgestrichen, doch lässt sich die derb elastische Scheibe noch in toto in Alkohol übertragen. 1 Glycerinagar, 1 Blutserum werden im Brütofen, die andern bei Zimmertemperatur gehalten. Nur auf der Blutserumcultur entwickeln sich Colonieen, bei Zimmertemperatur bleiben die Röhrchen steril.

30. X. Blutserum: Zarte, weisse, sternförmig angeordnete Schimmelpilzfäden, von einem dichter verfilzten, etwas prominenten Centrum sich flach ausbreitend. Die etwas grösseren Culturen nehmen in der Mitte eine grünliche Farbe an.

Mikroskopisch: Dichotomisch verzweigte, stark lichtbrechende Fäden, durchschnittlich 3—4 μ breit, einzelne erheblich schmaler, hier und da mit unregelmässigen Einschnürungen. In Wasser erscheinen sie fein doppelconturirt, indem ein besonders stark lichtbrechender, zarter Mantel einen etwas trüberen, ganz fein granulirten Inhalt umschliesst. Durch zarte, quere Verbindungsleisten, die senkrecht das Mycel durchsetzen, wird dieses unregelmässig segmentirt.

Die jüngsten Sprossen endigen abgerundet, einige von ihnen leicht keulenförmig. Man erkennt Uebergänge dieser keulenförmigen Sprossen bis zu den stechapfelartig besetzten Fruchtträgern: Die Endanschwellung einer längeren Sprosse wird stärker, der Inhalt stärker granulirt; es bilden sich auf ihr kleine Spitzen. Dann wird das Köpfchen mehr kuglig, während es von allen Seiten mit flaschenförmigen, dichtgedrängten Sterigmen besetzt ist, an deren Ende radiär die Sporen aufsitzen. Die Basis der Sterigmen scheint durch die Membran des Fruchtträgers scharf begrenzt. Durchmesser des keulenförmigen Fruchtträgerrandes $= 6—8$ μ, Länge der Sterigmen bis zu 2 μ, Durchmesser der Conidien (Sporen) $= 1—2$ μ. Der Fruchtträger ist unverzweigt.

Im Laufe der nächsten Tage werden die Colonieen blaugrün, später aschgrau; nur die jüngsten Theile in der Peripherie eines Rasens sind noch weisslich, um sich später auch zu färben. Die Rasen bleiben relativ flach. Auf Agarplatten wachsen sie nur an der Oberfläche, sie sind obligat aërob.

Diagnose: Aspergillus fumigatus.

Bei der Patientin hat sich die Entzündung bereits erheblich zurückgebildet, das Geschwür geglättet. Nochmals abgekratztes Material vom Geschwürsgrund lässt keine Pilzelemente mehr erkennen.

2. X. Auge blass. Auch heute im Geschwürsgrund keine Aspergillusfäden mehr nachweisbar.

6. X. Facette, Auge reizlos. Patientin wird entlassen.

Thierimpfungen:

6. X. Impfung einer Hornhauttasche eines Kaninchens mit Sporen einer älteren Glycerinagarplatte. Am 2. Tage Impftasche an der Spitze graugelb, übrige Cornea rauchig.

9. X. Ohne Zerfall der Oberfläche hat sich um die Impftasche ein grosses, ringförmiges, eitriges Infiltrat gebildet, dessen Centrum zwar trübe, aber nicht eitrig, sondern grau durchscheinend ist. Sehr starke Injection und Iritis.

10. X. Es wird aus dem Ringinfiltrat und dem durchscheinenden Centrum etwas abgekratzt. Im Deckglaspräparat zwischen Eiterzellen deutliche Mycelien.

12. X. Die von dem Ringinfiltrat eingeschlossene Stelle ist oberflächlich ulcerirt. Hornhautperipherie sehr stark vascularisirt. Enucleation.

Auch eine zweite Impfung der Vorderkammer führt zu heftiger eitriger Entzündung.

Anatomische Untersuchung:

Einbettung des in Alkohol conservirten Hornhautstückes der Elisabeth Maurer in Paraffin. Serienschnitte, mit 50 % Alkohol festgeklebt, dann im Paraffin nach Weigert, Löffler gefärbt, ausserdem mit Lithioncarmin. Die Weigert'sche Fibrinfärbung giebt allein eine Färbung der Mycelien, die bei den andern Tinctionen blass bleiben und in ihrem Aufbau sich viel schlechter übersehen lassen.

Es zeigt sich, dass die Hauptmasse des Sequesters fast ausschliesslich aus einem dichten Geflecht von dichotomisch verzweigten Pilzfäden besteht, die gegen die Peripherie hin senkrecht, radiär sich erheben, in der Tiefe, den centralen Theilen dagegen mehr horizontal und unregelmässig verfilzt sind und damit für die radiären Fäden die Basis abgeben (cf. Taf. IV, Fig. 20). Die radiäre Ausstrahlung des Mycels von diesem centralen Flechtwerk aus geschieht nach allen Richtungen, auch nach den Seiten und nach unten, doch hier viel weniger ausgesprochen, als nach oben, gegen die frühere Horn-

hautoberfläche hin. Doch flottiren auch hier die Myeelien nicht etwa frei, sondern sie endigen in gleicher Höhe, der Sequester zeigt eine ziemlich regelmässige, schwach convexe Oberfläche. Zwischen den Pilzmassen liegen mit Carmin röthlich gefärbte amorphe, stark zerklüftete Massen, doch ist an ihnen irgend etwas von Hornhautstruetur nicht mehr nachweisbar. Es stellt der abgestossene Pfropf vielmehr eine Reincultur des Aspergillus dar. Von der Demarkationsgrenze sind Eiterzellen zwischen die Mycelien eingedrungen; doch sind dieselben auf die Peripherie beschränkt, nur wenige Zellen dringen weiter nach innen, und im Centrum fehlen sie fast ganz. Diese periphere Infiltration ist besonders schön an den Methylenblauschnitten zu erkennen. Riesenzellen sind nicht erkennbar; unmittelbar nach der Entfernung von der Hornhaut sind die umhüllenden Eiterstellen jedenfalls erheblich reichlicher gewesen, sie sind bei der Anlage der Culturen jedenfalls zum grossen Theil abgestreift worden.

Fruetification ist nirgends nachweisbar.

Dieser Fall ist wohl dadurch zunächst bemerkenswerth, dass er von Anfang bis zu Ende genau klinisch verfolgt werden konnte, sehr circumscript blieb und in relativ kurzer Zeit mit Erhaltung eines guten Sehvermögens heilte. Der klinische Verlauf gestaltete sich eigentlich ganz analog, wie nach einer punktförmigen Impfung der Hornhaut mit Schimmelpilzen. Um die inficirte Stelle zeigte sich ein kleiner intensiv gelblicher Infiltrationsring, an dessen Grenzen sich später die demarkirende Rinne bildete, die schliesslich zur Abstossung der erkrankten Parthie führte, so dass eine ausgesprochene Facette zurückblieb. Das abgestossene Stück stellt eigentlich eine Reincultur von Aspergillus fumigatus dar, an deren basalen Theilen nur noch Reste nekrotischen Gewebes und Zellinfiltration wahrnehmbar sind (s. Fig. 20). Durch Verimpfung der gezüchteten Schimmelcolonieen in die Kaninchenhornhaut konnten analoge Veränderungen erzeugt werden. Es muss zugestanden werden, dass dieser Fall in der ersten Zeit der Beobachtung das Aussehen eines etwas geblähten eitrigen Infiltrates mit Hypopyon bot, welches makroskopisch zunächst noch nicht den Verdacht

einer Schimmelpilzinfection rechtfertigte, bald aber bildete sich auch hier ein so eigenthümliches Verhalten des Processes heraus (ringförmige eitrige Infiltration an der Grenze des Heerdes, später Bildung einer Rinne an dieser Stelle, Abhebung der gesammten innerhalb des Ringes liegenden Parthie u. s. w.), dass die Vermuthung einer Keratomykosis aspergillina nahe lag.

Es kam in unserer Untersuchungsreihe von eitriger Keratitis des Menschen auf ca. 50 Fälle, ein Fall von Keratomykosis aspergillina. Es würde voreilig sein, daraus einen Schluss auf das procentuarische Vorkommen dieser Erkrankungsform ziehen zu wollen, wir sind überzeugt, dass dieselbe im Ganzen viel seltener ist. Auch scheint die Erkrankung in den Anfangsstadien gelegentlich sehr wenig eigenthümliche charakteristische Erscheinungen darbieten zu können, wofür dieser Fall einen Beleg liefert.

Es war also auch in diesem Falle wieder Aspergillus fumigatus der Krankheitserreger und somit ist in allen bisherigen Fällen von Keratomykosis aspergillina des Menschen, soweit Culturverfahren eingeleitet wurden, gerade dieser Pilz als der pathogene gefunden worden. Als pathogen für die lebende Hornhaut ist ja auch noch Aspergillus flaveseens bekannt, wir erinnern an die Untersuchungen von Halbertsma („Hypopyonkeratitis door enting van Aspergillus flavescens". Inaug. Dissert., Utrecht 1888), der durch Impfung mit demselben in der lebenden Hornhaut des Thieres ebenfalls schwere eitrige Keratitis erzeugen konnte, beim Menschen jedoch wurde derselbe bisher in der Hornhaut nicht angetroffen. Ebensowenig wurden bis jetzt die pathogenen Mucorarten, rhizipodiformis und corymbifer (Liehtheim) in der lebenden menschlichen Hornhaut angetroffen, als Erreger eitriger Keratitis, wohl möglich, dass in der Zukunft diese sowie andere pathogene Schimmelpilzarten ebenfalls als Erreger einer Schimmelkeratitis beim Menschen aufgefunden werden.

Schlussbemerkungen.

Es scheint uns allgemein pathologisch und auch für den Bakteriologen ausserordentlich interessant, dass wir bei Mikroorganismen, welche die gemeinsame Eigenschaft haben, für die menschliche Hornhaut pyogen zu wirken, nicht nur graduelle Unterschiede der Intensität (quantitative), sondern auch solche des Wesens der Reaction (qualitative) nachgewiesen haben. Es soll das natürlich nicht bedeuten, dass der entzündliche Vorgang an und für sich den verschiedenen Mikroorganismen gegenüber sich principiell verschieden verhält, sondern lediglich die Eigenart der Mikroorganismen giebt demselben entzündlichen Process einen specifischen Verlauf. Unsere Untersuchungen haben uns gezeigt, dass folgende klinisch differente Gruppen sich auch bezüglich ihrer Aetiologie, d. h. der sie erzeugenden Mikroorganismen von einander trennen lassen.

1. Die Keratomykosis aspergillina.

2. Die Pneumocokken-Infection der Hornhaut, das Ulcus corneae serpens[1]).

3. Die durch andere Eitererreger veranlasste Gruppe der nicht serpiginösen, atypischen Hypopyonkeratitis. — Es ist uns hier bisher nicht gelungen, für die verschiedenen Eitererreger dieser Gruppe (Staphylocokken, Streptocokken, Bacillen u. s. w.) qualitative Unterschiede bezüglich der klinischen Erscheinungsweise ausfindig zu machen. Auch

[1]) Anmerkung. In einer soeben erschienenen Arbeit „Experimentelle Untersuchungen über die Bedeutung des Pneumoniecoccus in der Pathologie des Auges“ (Arch. f. Augenhk. XXXI, 3, 1895), stellt Bach die Bedeutung des Pneumococcus für das typische Bild des progredienten Hornhautgeschwüres beim Menschen wieder in Frage, indem er sich dahin ausspricht, dass dasselbe durch die verschiedenen Staphylocokken, oder auch durch den Streptococcus pyogenes, hier und da auch durch Schimmelpilze und einige andere eitererregende Bakterien hervorgerufen wird. Wir sind aber überzeugt, dass weitere geeignete Untersuchungen am Menschen ihm für das typische Ulcus corneae serpens den unserigen analoge Resultate ergeben werden.

der Grad der Reaction war wechselnd. Wir heben ausdrücklich hervor, dass nach unserer Ueberzeugung Mischinfectionen vorkommen und damit auch weniger markante Krankheitsbilder; ebenso wird der Grad der Virulenz, die Widerstandsfähigkeit des lebenden Gewebes, sowie die Art einer ursächlichen Verletzung u. s. w. modificirend wirken können, wie dies für alle Körperorgane auch sonst zutrifft, ohne dass dadurch jedoch die typischen Bilder umgestossen werden. Es ist diese qualitativ differente Wirkung der genannten Eitererreger für die Cornea des Menschen ein neuer Hinweis, in wie feiner Weise sich hier unter Umständen entzündliche Vorgänge differenziren.

Wir sind auf diese Weise einen, wenn auch nur kleinen Schritt, dem noch weit abliegendem Ziele näher gekommen, an Stelle der rein symptomatischen Eintheilung der Keratitisformen zweifellose, ätiologische Gesichtspunkte einzuführen.

Literatur.

Die vorliegenden Literaturangaben beschränken sich auf diejenigen Arbeiten, welche zu der pathologischen Anatomie und der Bakteriologie der eitrigen Keratitis des Menschen in besonderer Beziehung stehen, während die Arbeiten, welche von allgemein pathologischen Gesichtspunkten aus zum Studium an der Thierhornhaut vorgenommen wurden, nicht vollständig aufgeführt sind, zumal sie in der Leber'schen grossen Arbeit eingehende Berücksichtigung gefunden haben. —

Axenfeld, Ueber die eiterige metastatische Ophthalmie, besonders ihre Aetiologie und prognostische Bedeutung. v. Graefe's Arch. f. Ophthalm. XL. 3 u. 4. 1894.

— Ueber eine Schulepidemie von Pneumocokkenconjunctivitis. Berlin. Klin. Wochenschr. 1896. Bericht der Marburger ärztl. Vereinssitzung vom 6. Nov. 1895.

Abel, Bakteriologische Studien über Ozaena simplex. Centralbl. f. Bakteriolog. Bd. XIII. 1893.

Bizzozero, Beiträge zur Kenntniss der sog. endogenen Zellenbildung. Wien. med. Jahrb. II. p. 160—168. 1872.

Bokowa, Marie, Zur Lehre v. d. Hypopyon-Keratitis. Inaug. Dissert. Zürich. 1871.

Burnham, Infiltration of the cornea with Hypopyon. (Ophthalmic. hosp. Rep. X. 1881.)

Babes, Ueber pathogene Bakterien des Kindesalters. Wien. med. Press. N. 10, p. 351. 1887.

Braunschweig, P., Zur Kenntniss der infantilen Xerosis conjunctivae. Fortschr. der Medic. 1890. p. 889.

Basso, Zur Bakteriologie der Hypopyonkeratitis. XI. internat. medic. Congr. in Rom. 1894.

Bach, L., Experimentelle Untersuchungen über das Staphylocockken-Geschwür der Hornhaut und dessen Therapie. v. Graefe's Arch. f. Ophthalm. XLI. 1. 1895.

— Bakteriologische Untersuchungen über die Aetiologie der Keratitis et Conj. ekzematosa nebst Bemerkungen zur Einteilung, Aetiologie und Prognose der Hornhautgeschwüre. v. Graefe's Arch. f. Ophthalm. XLI. 2. 1895.

— Experimentelle Untersuchungen über die Bedeutung des Pneumoniecoccus in der Pathologie des Auges. Arch. f. Augenh. XXXI 1896. p. 198.

Biber, Ueber einige seltnere Hornhauterkrankungen (Ulcus rodens, Keratomalacie Neugeborener, recidivirende Keratitis bullosa nach Trauma, gittrige Keratitis). Inaug. Dissert. Zürich. 1890.

Budde, G., Experimentelle Untersuchungen über die Hornhautentzündung. 1894. Inaug. Dissert. Greifswald.

Cućnod, Du pneumocoque en pathologie oculaire. Congrès soc. franc. d'ophthalmolog. v. 6.—9. Mai 1895.

Castaldi, Terzo contributo allo studio della cheratite settica. Gazette d. clin. 1891. II. p. 545.

Conétoux, De la kerato-conjunctivite d'origine rhino-pharyngienne. Annal. d'oculistique. T. CVI. p. 401. 1891.

Churchman, V. T., Aspergillar keratitis. Internat. Med. Mag. Philad. 1894/95. III. p. 343 (nicht zugänglich).

Dolschenkow, Impfung faulender Substanzen auf die Kaninchenhornhaut. Centrabl. f. med. Wiss. p. 655, 1873.

Dinkler, M., Zwei Fälle von Ulcus perforans corneae nach Conjunctivaltripper (Trippercokken im Gewebe). v. Graefe's Arch. f. Ophthalm. XXXIV. 3. p. 5. 1888-

Decaux, De l'origine microbienne des kératites et de leur traitement. Thése de Paris. 1890.

Eberth, C. J., Die Entzündung der Hornhaut. Centralbl. f. med. Wissensch. 1874. p. 81.

Eberth, Experimentelle Untersuchungen über die Entzündung der Hornhaut. Untersuchungen aus dem patholog. Institut in Zürich. Heft II. 1874.

— Die diphtheritischen Processe. Centralbl. f. med. Wissensch. 1873. p. 113, und Correspondenzbl. f. Schweiz. Aerzte. 1873. p. 321.

Fraenkel, E., und Franke, E., Ueber den Xerosebacillus und seine ätiologische Bedeutung. Arch. f. Augenheilk. XVII. 2. p. 176.

Frisch, A., Experimentelle Studien über die Verbreitung der Fäulnissorganismen in den Geweben und die durch Impfung der Cornea mit pilzhaltigen Flüssigkeiten hervorgerufenen Entzündungserscheinungen. Erlangen. 1874.

Fuchs, E., Keratomycosis aspergillina. Wien. klin. Wochenschr. 1894. N. 17. 1894.

— Vollständige Sequestration der Cornea nach einfacher Linearextraction. Klin. Mon.-Bl. f. A. 1880.

— Lehrbuch der Augenheilkunde. Wien. 1894.

Ferry, Ulcère perforant de la cornée. Med. Tim. and Gas. 1880.

Gillet de Grandmont, De la nature microbienne des kératites. Arch. d'Ophthalmolog. XII. p. 149. 1893.

Guaita, M., Der Fraenkel'sche Diplococcus in der Pathologie des Auges. XI. internat. med. Congress in Rom 1894.

Gallenga, Contribuzione alla studio delle cheratiti superficiali infettive. Giorn. della R. Accad. di Med. di Torino N. 3 u. 4. 1887.

Gasparrini, E., Il diplococco di Fraenkel in pathologia oculare. Annali di Ottalmolog. XXII. 1893. p. 332.

— Bacteriologia delle conjiuntiviti acute. Annal. d. ottalmolog. XXIV. Supplement. 1895.

Graham-Brown, Zur Therapie der Diphtheritis. Arch. f. experiment. Patholog. und Pharmakolog. VIII. p. 140. 1877.

Gourlay, M., Etude sur la kératite purulente interstitielle aigue. Annal. d'oculistique. Janvier. 1895.

Grawitz, Atlas der pathologischen Gewebelehre.

Haab, Pathologische Anatomie des Auges. 1892. Lehrbuch der patholog. Anatomie v. Ziegler.

Holmer, Axel, Om ulcus corneae serpens. Kopenhagen. Acad. Dissert. 1883.

Hess, C., Weiterere Untersuchungen zur Phagocytenlehre. Virch. Arch. f. path. Anat. etc. CX. 1887.

Hess, Ueber das Staphylocokkengeschwür der Hornhaut. Ber. d. XIX. Vers. d. ophthalm. Gesellsch. in Heidelberg. 1887.

Horner, Fr., Keratitis mycotica. Heidelb. ophthalm. Gesellsch. Zeh. Klin. Monatsbl. f. A. 1875. p. 442.

— Demonstration von mycot. Keratitis (Präparate). Heidelb. ophthalm. Gesellsch. 1877. p. 131.

Hoffmann, F. W., Ueber Keratitis und die Entstehung des Hypopyon. Bericht d. XVII. ophthalm. Vers. zu Heidelberg. 1885.

Heydemann, L., Beitrag zur Histogenese der Hornhauttuberkel. Inaug. Dissert. Greifswald. 1894.

Halbertsma, Hypopyonkeratitis door enting van Aspergillus flavescens. Inaug. Dissert. Utrecht. 1888. .

Jamagiva, Zellenstudien an der gereizten Hornhaut. Virch. Arch. f. path. Anat. Bd. 137. 1894.

Kruse, W., und Pansini, S., Untersuchungen über den Diplococcus pneumoniae und verwandte Streptocokken. Zeitschr. f. Hyg. u. Inf. Krankh. XI. p. 278. 1892.

Krause, F., Ueber einen bei der acuten infectiösen Osteomyelitis des Menschen vorkommenden Mikrococcus. Fortschr. d. Medic. 1884. N. Z.

Klemensiewicz, Ueber Entzündung und Eiterung. Histologische Untersuchungen an der Amphibienhaut. Festschr. f. Alex. Rollet. Jena. 1894.

Leber, Th., Keratomycosis aspergillina als Ursache von Hypopyonkeratitis. v. Graefe's Arch. f. Ophthalm. XXV. 2. 1879.

— Ueber Entzündung der Hornhaut durch septische Infection. Centralbl. f. med. Wissensch. 1873. N. 21.

— Beiträge zur Aetiologie innerlicher Augenentzündungen. Sitz.-Ber. d. Heidelb. ophthalm. Gesellsch. 1879.

— Ueber die Xerosis der Bindehaut und die infantile Hornhautverschwärung nebst Bemerkungen über die Entstehung des Xerophthalmus. v. Graefe's Arch. f. Ophthalm. XXIX. 3. p. 222. 1883.

— Die Entstehung der Entzündung. Leipzig. 1891.

— Ueber die Bedeutung der Bakteriologie für die Augenheilkunde. Ber. d. VII. internat. ophthalm. Congr. in Heidelberg. 1888.

Lichtheim, Ueber pathogene Schimmelpilze. Berl. Klin. Wochenschr. 1882. N. 9.

Loeb, Ueber einen bei Keratomalacia infantum beobachteten Kapselbacillus. Centralbl. f. Bakteriolog. u. Parasitenk. N. 12. 1891.

Loewenberg, Les microbes de l'ozène. Annal. d'inst. Pasteur. 1894.

Lucanus, C., Beiträge zur Pathologie und Therapie des Ulcus corneae serpens. Inaug. Dissert. Marburg. 1882.

Marchand, F., Ueber einen neuen Kapselbacillus. Sitzungsbericht des Vereins zur Förderung der gesammten Naturw. Marburg. 1893. No. 3, Juni.

— Veränderungen der fixen Hornhautzellen bei der Aetzkeratitis. Ibid. 1895.

Manicatide, Ulceration de la cornée au cours de la pneumonie. (La Roumaine méd. 1893.) Annal. d'oculist. CXI. p. 319.

Mandry, G., Zur Kenntniss des Friedlaender'schen Bacillus und einer Abart desselben. Fortschr. d. Medic. p. 193. 1890.

Milligen, E. van, L'ozène et les ulcères infectieux de la cornée. Arch. d'Ophthalmol. T. IX. 1889.

Morax, Recherches bactériologiques sur l'étiologie des conjonctivites aigues. Paris 1894.

Michel, J., Septische Impfkeratitis. Sitzungsber. der phys.-med. Gesellsch. No. 5, p. 66. 1888.

— Lehrbuch der Augenheilkunde. Wiesbaden. 2. Aufl.

Marple, M., Sur la pathologie de la kératite à hypopyon. Arch. of ophthalmol. XXII. 4. 1894 (ref. Annal. d'oculist. Mars. 1894).

Mackenzie (Malad de l'oeil, T. I, p. 830 und T. II, p. 127).

Mircolli, Intorno ad alcune localizzazioni della infezione determinata nell' uomo dal diplococco lanceolato et capsulato del Fraenkel. Rivista medica 1888 (citirt nach Kruse und Pansini).

Nassiloff, Ueber die Diphtheritis. Virch. Arch. f. pathol. Anat. etc. L. p. 550. 1870.

Nuël, J. P., Description anatomique d'un oeil atteint d'ulcère cornéen avec hypopyon. Arch. d'ophthalmol. T. XV, No. 6. Juin 1895.

Orth, Untersuchungen über Puerperalfieber. Virch. Arch. f. path. Anat. LVIII, p. 437. 1873.

Orth, Untersuchungen über Erysipel. Arch. f. experiment. Pathol. I. p. 81. 1873.

Ortmann, Pathol. u. Experimentelle Untersuchungen über centrale Keratitis. Inaug.-Dissert. Königsberg 1884.

Perles, M., Experimentelles zur Lehre von den Infectionskrankheiten des Auges. Virch. Arch. f. path. Anat., Bd. 140, Heft 2, p. 209. 1895.

Pflüger, Keratitis ulcerosa chronica mit Uveitis und Hypopyon, wahrscheinlich bacillären Ursprungs. v. Graefe's Arch. f. Ophthalm. XXXVII. 1. p. 208. 1891.

Parinaud, Annal d'oculistique. Déc. 1894. Conjonct. à pneumoc.

Pagenstecher H., und Genth, C., Atlas d. pathol. Anatomie des Augapfels. I. Theil. 1875. Taf. I, Fig. 1 u. 2.

Passet, J., Untersuchungen über die Aetiologie der eiterigen Phlegmone des Menschen. Berlin 1885, Taf. I.

Rindfleisch, G., Ueber septische Impfkeratitis. Inaug.-Dissert. Würzburg 1888.

Recklinghausen, Handbuch der allgemeinen Pathologie des Kreislaufs und der Ernährung.

Roser, Ueber Hypopyonkeratitis. v. Graefe's Arch. f. Ophthalmologie II. 2. 1856.

Strauss, J., Effets de l'inoculation du bacillus anthracis sur la cornée du lapin. Arch. de méd. experimént. et de l'anatom. pathologique. p. 298. 1892.

Stromeyer, G., Ueber die Entstehung der Hypopyonkeratitis. Centralbl. f. med. Wissensch. 1873, No. 21.

— Ueber die Ursachen der Hypopyonkeratitis. v. Graefe's Arch. f. Ophthalm. XIX. 2. 1873.

— Neue Untersuchungen über die Impfkeratitis. v. Graefe's Arch. f. Ophthalm. XXII. 2. 1876.

Saemisch, Das Ulcus corneae serpens und seine Therapie. Bonn 1870.

— Handbuch der gesammten Augenheilkunde. Bd. IV. 1876.

Sattler, Ueber die im Thränensackeiter enthaltenen Infectionskeime und ihr Verhalten gegen Antiseptica. Heidelb. ophthalm. Gesellsch. 1885.

Scimeni, Ricerche batteriologiche sull' ulcera corneale con ipopio. Palermo 1887.

Schanz, Bakteriolog. Befunde bei 2 Fällen von infantiler Xerosis mit Keratomalacie u. s. w. v. Graefe's Arch. f. Ophthalm. XXV. p. 110. 1892.

Schweinitz, de, Ein Fall von Keratitis neuroparalytica mit anatomischer Untersuchung des erkrankten Auges. Arch. f. Augenhk. Bd. XXV. 1892. p. 152.

Silvestri, A., Experimentelle Untersuchungen über septische Keratitis. v. Graefe's Arch. f. Ophthalm. XXXVII. 2. 1891.

Schmidt-Rimpler, Ueber Cornealimpfungen mit blennorrhoischem Thränensackscecret und die Wirkung desinficirender Mittel. Sitz.-Ber. der Gesellsch. zur Förderung der Naturwissensch. zu Marburg. N. 3. Berlin. Klin. Wochenschr. N. 51. 1876.

— Lehrbuch der Augenheilkunde.

Sorokin, W., Zur Kenntniss des Leptothrix oculorum. Wratsch. N. 5. 1881.

Terson, Alb., et Gabrielides, A., Recherches sur l'état microbien de la conjonctivite des ozéneux sans complication apparente des voies lacrymales. Arch. d'Ophthalmolog. Bd. XIV. N. 8. Aout. 1894.

Tornatola, S., Infezione purulenta secondaria dell' occhio. Richerche sperimentali di batteriologia (XII. congress. dell' assoc. ottalm. ital. Annal. di Ottalmol. XIX. p. 480. 1890).

Trousseau, L'ozène et les ulcères infectieux de la cornée. Arch. d'Ophthalmol. 1889.

Tartuferi, Sull' ipopion dell' ulcus corneae serpens. Giorn. dell Acc. di med. di Torino-Gennaio. 1883.

Treacher-Collins, E., Observations on ring infiltration of the Cornea. Ophthalmic review August 1893.

Treitel, Th., Beiträge zur pathologischen Anatomie des Auges. v. Graefe's Arch. f. Ophthalm. XXII. 2. 1876.

Uhthoff, W., Beiträge zur pathologischen Anatomie des Auges. Partielle Nekrose der menschlichen Hornhaut durch Einwanderung von Schimmelpilzen. v. Graefe's Arch. f. Ophthalm. XXIX. 1883.

— Zur Bakteriologie der eiterigen Keratitis des Menschen. Naturforscherversammlung in Wien. September 1894

— Zur pathologischen Anatomie der eiterigen Keratitis des Menschen. Heidelb. ophthalm. Gesellsch. Heidelb. 1895. August.

— Weitere Mittheilungen zur Bakteriologie d. eiterigen Keratitis. Lübeck. Naturforscherversamml. Sept. 1895.

Verdese, A., Contribution a l'anatomie de l'ulcus serpens de la cornée. Arch. d'Ophthalm. T. VII. N. 6. Nov.-Dec. 1887.

— Recherches experimentales sur la perforation précoce de la membrane de Descemet, dans les processus ulceratifs infectants de la cornée. Arch. d'Ophthalmol. IX. 1889.

Widmark, Beiträge zur Ophthalmologie. Leipzig. 1891. Enthalten verschiedene wichtige Arbeiten in deutscher Uebersetzung aus den Jahren 84—91.

Wolfheim, Ein weiterer Beitrag zur Phagocytenlehre. Beitrag z. pathol. Anat. in allgem. Patholog. v. Ziegler u. Nauwerck. IV. N. 15. 1888.

Wyss, von, Ueber das Verhältniss der Myeose der Hornhäute zur Entzündung derselben. Congr. period. internat. des scienc. med. Génève. p. 320. 1878.

Wagenmann, A., Anatomische Untersuchungen über einseitige Retinitis haemorrh. mit Secundärglaukom nebst Mittheilungen über die dabei beobachtete Hypopyonkeratitis. v. Graefe's Arch. f. Ophthalm. XXXVIII. 3. p. 246. 1892.

Wedl, C., und Bock, E., Pathologische Anatomie des Auges. Wien. 1886. Mit dazugehörigem Atlas.

Erklärung der Abbildungen auf Tafel I—IV, Fig. 1—20.

Taf. I, Fig. 1. Fall I (Wiederhold, p. 7). Grosses Ulcus corneae serpens in der Vernarbung perforirt und nach Saemisch gespalten. Centrales Leukoma adhaerens, unterhalb desselben frische Perforation mit Prolaps der dialytischen Iris. Cornea trotz starker Verdünnung grösstentheils epithelbedeckt. Cataracta centrocapsularis anterior. Fraenkel-Weichselbaum'sche Pneumocokken. 14fache Vergrösserung.

Taf. I, Fig. 2. Fall II (Ludwig). Grosses, 3 Tage altes Ulcus corneae serpens, perforirt. Hornhaut central abgestossen. In dem Defect mächtiger manschettenknopfförmiger Fibrinpfropf, die vordere Kammer ausfüllend und vorn bis zum Limbus reichend. Starke eiterige Infiltration der pinselförmig aufgeblätterten Hornhautstümpfe, Cataracta secundaria. Fraenkel-Weichselbaum'sche Pneumocokken zwischen den Lamellen der Hornhauträndер. cf. p. 11. 14fache Vergrösserung. Weigert'sche Fibrinfärbung.

Taf. I, Fig. 3. Fall IV (Müller). Ulcus corneae serpens. Sehr grosses, aber relativ flaches Ulcus mit unterminirten, mächtig infiltrirten Rändern und weniger infiltrirtem Grunde; tiefere Hornhautschichten noch erhalten. An einzelnen Stellen stärkere Zellanhäufung vor der Membrana Descemetii mit scheinbarer Frühperforation derselben. Starke Infiltration des Limbus. Hypopyon, aus der infiltrirten vorderen Uvea stammend, Zellauswanderung hauptsächlich aus dem Kammerwinkel und der Irisperipherie (cf. p. 17). 14fache Lin. Vergrösserung.

Taf. II, Fig. 4. Fall IV. Abhebung des Endothels hinter dem Ulcus corneae serpens durch zwischengewanderte Leukocyten. Membrana Desc. intact. Obj. VII, Oc. III (cf. p. 19).

Taf. II, Fig. 5. Fall IV. Riesenzellenähnliches Conglomerat (Fetzen) von abgelösten Endothelien im Hypopyon bei Ulcus corneae serpens. Obj VII, Oc. III (cf. p. 19).

Taf. II, Fig. 6. Fall V (Braun). Grosses, 14 Tage altes Ulcus corneae serpens (von rechts nach links herüber gewandert); in den erst befallenen Theilen trotz starker Verdünnung bereits epithelbedeckt, doch noch mit ulcerirtem, progressiv infiltrirtem Rande. Starke Einwanderung vom Rande her. Irideremie. Vollständige Atrophie des Corpus ciliare infolge Glaucoma absolutum, Hypopyon nur angedeutet. Cataracta reducta (cf. p. 21). 14fache Vergrösserung.

Taf. II, Fig. 7. Fall V. Gewucherte Hornhautkörperchen und Leukocyten in den erweiterten Saftlücken der Cornea. Einzelne einkernige Rundzellen haben blasseren Kern (Wanderzellen der Hornhautkörperchen?). Pantachromat, Oc. 1 (cf. p. 21).

Taf. II, Fig. 8. Fall V. Enorm vergrösserte und vermehrte Hornhautkörperchen bei Ulcus serpens. Vergrösserung wie bei Fig. 7 (cf. p. 22).

Taf. II, Fig. 9. Fall V (zu Fig. 7 und 8 gehörig). Desquamirte, formveränderte Endothelien der Membr. Desc., zum Theil gewuchert und mehrkernig. Starke Zellansammlung vor der intacten Membr. Desc. Obj. VII, Oc. III (cf. p. 22).

Taf. III, Fig. 10 bis Fig. 12 incl.: Nicht serpiginöse Hypopyonkeratitis resp. Keratomalacie.

Fig. 10. Fall VI (Singel). Grosses Geschwür im Lidspaltentheil mit Zerfall der Hornhaut in ganzer Dicke, mächtiger Quellung und Nekrose der Ulcusränder, doch relativ geringer Infiltration derselben. Einwanderung nur von unten her. In dem Defect fibrinöses Exsudat mit massenhaften Streptocokkenfilzen in den oberen Geschwürsschichten. (Enucleation unmittelbar post mortem, an Paedatrophie.) 14fache Vergrösserung (cf. p. 25).

Taf. III, Fig. 11. Fall VII (Hoepfner, Tabes, Tod an Decubitus. Sensibilität der Cornea fast aufgehoben). Doppelseitige grosse nekrotische eiterige Ulceration der Cornea im Lidspaltentheil. Tiefes kraterförmiges Geschwür mit steilen Rändern; der obere nekrotisch, der untere bereits epithelbedeckt. Geschwürsgrund mit dreieckiger, nach hinten breiter werdender Infiltration (Folge der Perforation, Einwanderung von der vorderen Kammer aus). Hypopyon. Intensive Infiltration der unteren Hälfte der Iris und des Kammerwinkels; Zelleinwanderung in die Hornhaut nur von unten her (cf. p. 28). 14fache Vergrösserung.

Taf. III, Fig. 12. Fall VIII (Weber). Hypopyonkeratitis bei gleichzeitigem Schwellungskatarrh. Streptococcus pyogenes. Muldenförmiges, exsudatbedecktes tiefes Geschwür im unteren Drittel der Hornhaut, mit hauptsächlicher Infiltration des Geschwürsgrundes: diese Infiltration verbreitert sich nach der Membr. Desc. hin (früher Perforation? cf. Fall XIV). Einwanderung in die Hornhaut vom unteren Rande her, desgleichen stärkere Zellanhäufung in der unteren Hälfte der Iris und des Kammerwinkels. Hornhauthinterfläche mit Rundzellen besetzt. Kleines Hypopyon. 14fache Vergrösserung (cf. p. 31).

Fig. 13—Fig. 15a. Thierimpfungen mit Pneumocokken:

Fig. 13. Seltenere Form der Pneumocokkenkeratitis des Kaninchens (16 Tage alt): Central die Impftasche, davon getrennt links ein zweiter interstitieller Abscess (klinisch peripherer interstitieller Ringabscess) cf. p. 103, ca. 8fache Vergrösserung.

Fig. 14. Abgelaufene Impfkeratitis des Kaninchens. Warzenartige Endothelwucherung hinter der Impfstelle (regenerative Hypertrophie). Vor der unversehrten Membr. Descemetii eingedickte Exsudatmassen. Hornhautkörperchen besonders vorn stark vermehrt. Oc. I, Obj. III, cf. p. 106.

Fig. 15. Pneumocokken (von Ulc. serp.) in der Kaninchenhornhaut: Zahlreiche Involutionsformen verschiedener Grösse, Stäbchenformen. Pantachromat, Oc. III (cf. p. 106).

Fig. 15a. Phagocyten in der Kaninchenhornhaut. Wohlgebildete, meist einkernige Leukocyten, mit massenhaften Pneumocokken, zum Theil langgestreckt (in Bewegung). Kerne der Zellen unversehrt und wohlgefärbt; Cokken ebenfalls nicht difformirt. Obj. VII, Oc. III (cf. p. 106).

Taf. IV, Fig. 16. Fraenkel-Weichselbaum'sche Pneumocokken von Fall Klingelhoefer, Fall XII (Ulc. corn. serp.); auffallend wechselnde Grösse (cf. p. 57, Oc. I, Oelimmersion Leitz $^1/_{12}$).

a) im Eiter eines Bauchwandabscesses eines Meerschweinchens. Sehr grosse, in Kapseln gelegene Individuen.

b) Glycerinagarcultur, aus a) gezüchtet; kleine Formen.

c) Dieselben aus dem Blute des Meerschweinchens, mittlerer Grösse.

Taf. IV, Fig. 17. Pneumocokken von Fall XIII (Heldmann, cf. p. 60),

a) Glyc.-Agarcultur von der Impfkeratitis beim Kaninchen. Sehr grosse Ketten, ringelwurmähnliche Figuren und Uebergänge von diesen zu Diplocokken. Sehr deutliche Kapsel, resp. Mantel.

b) Dieselben, von einer anderen Glyc.-Agarcultur. (Alle beide mit Oc. I, Obj. Oelimmersion $^1/_{12}$ Leitz).

Taf. IV, Fig. 18.

a) Pneumocokken im Cornealeiter, unmittelbar vom Ulcus serpens (Fall XIV) auf's Deckglas übertragen (Fall Barthmann, p. 62).

b) Dieselben von Blutserum, 1. Generation.

c) Dieselben von Glycerinagar, 2. Generation. Wechselnde Grösse, Uebergang zu bacillären Formen.

d) Dieselben von 4 Tage altem Blutserum, 1. Generation. Vielfache bacilläre Metamorphose: noch übertragbar.

Taf. IV, Fig. 19. Deckglaspräparat mit Cornealeiter von Fall XVI. Ulcus corneae serpens. Kapseldiplocokken (Pneumocokken). (cf. p. 64.)

Taf. IV, Fig. 20. Fall Maurer, Keratomycosis aspergillina: Abgestossener Hornhautsequester, einen dichten Pilzrasen darstellend. Keine Fructification, periphere Infiltration (cf. p. 113).

Druck von Pöschel & Trepte in Leipzig.

Fig. 2
Fig 1

Fig. 3.

Fig 4



Fig 5.



Fig 6

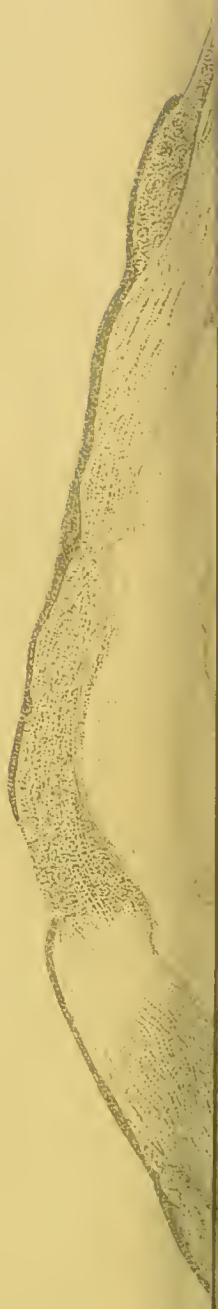

Fig. 7.

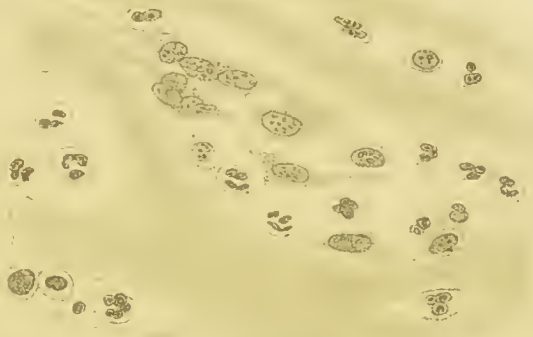

Fig 8.


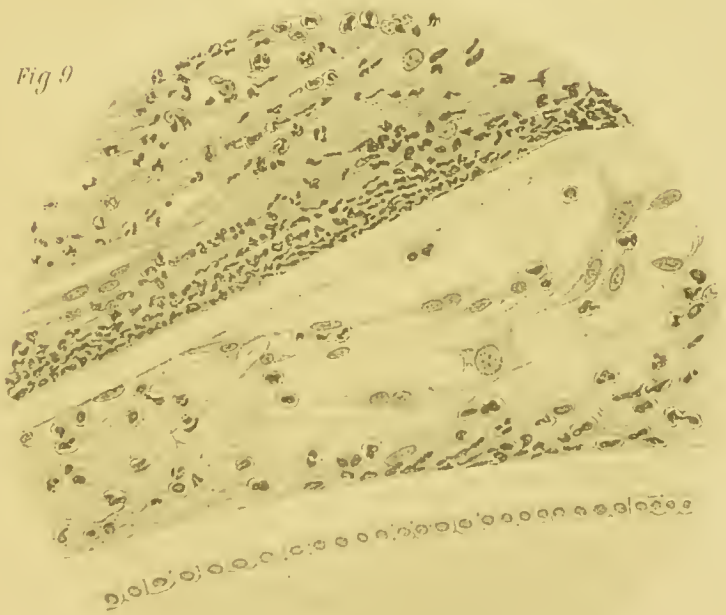
Fig 9